【原　著】　産業動物　令和３年度産業動物獣医学会北海道地区学会長賞受賞

ホルスタイン成乳牛の十二指腸S状曲部変位による腸閉塞の４例

大脇　茂雄　　金田　利明　　小林　弘典　　内山　愛子　　坂口　加奈
渡辺　　隆　　倉富　幹太

NOSAI北海道オホーツク統括センター　湧別支所佐呂間家畜診療所（〒093-0507 常呂郡佐呂間町字東142－８）

要　　約

2007～2020年に、ホルスタイン種乳牛の十二指腸S状曲部変位による腸閉塞の４症例に遭遇した。食欲不振、乳量低下の症状を示し、極端な糞便量の減少や糞便性状の異常、右側の第10～13肋部背腹方向の中間付近での限局した有響性金属音の聴取が認められた。血液生化学検査では、低クロール血症（78～85 mmol/*l*）と低カリウム血症（<2.0～2.7 mmol/*l*）であった。全症例で第２もしくは３病日に立位右腰部切開術により開腹し、十二指腸S状曲部変位を認め、用手で整復した。術後は農場で管理され、術後４～８日で治癒となった。十二指腸S状曲部変位による腸閉塞は、まれな症例ではあるが、適切な処置を行えば、予後は良好であることが示唆された。

キーワード：十二指腸S状曲部変位、ホルスタイン乳牛、腸閉塞、低クロール血症

北獣会誌　67，351～354（2023）

乳牛において、前胃（第一胃、二胃、三胃）や第四胃の疾病に比較すると、腸管における通過障害（腸閉塞）に遭遇する機会は多くない[1]。腸閉塞の中で、麻痺性イレウスや盲腸拡張、盲腸捻転、腸捻転、腸重積、出血性腸症候群（HBS）などは比較的遭遇する機会が多いが、十二指腸における腸閉塞はまれである[1,2]。十二指腸S状曲捻転（Duodenal sigmoid flexure volvulus）に関しては、2012年にVogelら[3]、2013年にRussel[4]が報告しているが、日本国内における報告はみあたらない。今回、開腹手術により十二指腸S状曲における変位（うち１症例は十二指腸S状曲捻転）を確認し、処置により治癒した４症例について、報告する。

材料および方法

症例： ４症例は2017～2020年にかけてオホーツク農業共済組合（現：NOSAI北海道オホーツク統括センター）佐呂間家畜診療所へ、食欲不振もしくは乳量低下により診療依頼のあった、ホルスタイン種雌の経産牛である。発症月齢、産次、分娩後日数を**表１**に示した。症例牛は各農場での診察後、第２～３病日に佐呂間家畜診療所の手術室に搬入され、開腹手術を実施した。術後は同日中に各農場へ移動し、以後、農場にて数日間加療した。

血液生化学検査： 全ての症例牛で、初診時および術後１日に携帯型血液分析装置（i-STAT®アナライザーおよびCHEM8+カートリッジ：Abbottジャパン、東京）を用いて血液性化学検査を行った。

超音波検査： 症例３については、術前に3.0MHzコンベックス型プローブを装着した超音波診断装置（LOGIQ e　Premium：GEヘルスケア・ジャパン、東京）を用いて右側肋部～右側腹部を中心に深部探査を行った。

開腹手術： 全ての症例牛は、手術室内の固定枠場において、塩酸キシラジン（セラクタール２％注射液：エランコジャパン、東京）0.5 m*l*と塩酸リドカイン（キシロカイン注射液２％：サンドファーマ、東京）4.5 m*l*の混合液を第13胸椎－第１腰椎間に注射した硬膜外麻酔後、立位で右腰部切開術を実施した。術中は生理食塩水（動

連絡責任者：大脇　茂雄　NOSAI北海道オホーツク統括センター　湧別支所佐呂間家畜診療所
〒093-0507 常呂郡佐呂間町字東142－８
TEL：01587－2－3545　FAX：01587－2－2859　E-mail：shigeo_oowaki_g3@nosai-do.or.jp

表１．十二指腸Ｓ状曲部変異による腸閉塞４症例の概要

概　要	症例１	症例２	症例３	症例４
発症月齢	57カ月	52カ月	65カ月	28カ月
産次	３産	２産	４産	初産
分娩後日数	257日	153日	94日	123日
手術実施日（病日）	第２病日	第３病日	第２病日	第３病日
終診病日	第６病日	第11病日	第６病日	第７病日

物用生食Ｖ注射液：日本全薬工業、福島）もしくは酢酸リンゲル液（酢酸リンゲルＶ注射液：日本全薬工業）にセファゾリンナトリウム４g（セファゾリン注「フジタ」４g（力価）：フジタ製薬、東京）もしくはアンピシリンナトリウム４g（注射用ビクシリン４g（力価）：明治アニマルヘルス、東京）を混合し、頸静脈から全身投与した。

術後の成績：乳牛検定により、発症前後の検定乳量の変化を調査した。また、農場における術後の在籍期間を調査した。

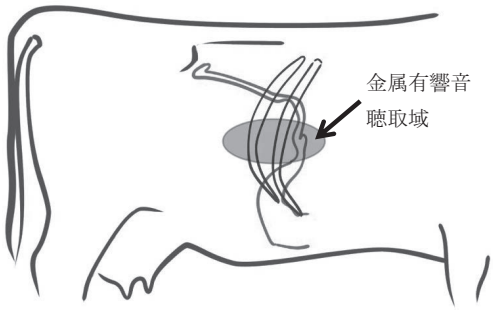

図１．第12と13肋骨、第四胃幽門から十二指腸の位置と金属有響音聴取域

成　　績

一般身体検査：全ての症例牛における初診時の稟告は、乳量の減少か食欲不振であった。いずれの症例牛においても、体温、心拍数については共通する所見は認めず、さらに眼球陥凹などの脱水を示唆する症状や腹囲膨満、直腸検査での異常所見も認められなかった。一方、右側第10～13肋部の背腹方向の中間付近における明瞭な有響性金属音（**図１**）および極端な糞便量の低下がいずれの症例牛でも認められた（**表２**）。

４症例とも、初診にて高張食塩水（高張食塩注「KS」：共立製薬、東京）、ボログルコン酸カルシウム剤（グルカ注20％：共立製薬）、メチル硫酸ネオスチグミン剤（動物用パラスチミン：日本全薬工業）もしくは塩酸メトクロプラミド剤（動物用メトクロ注「KS」：共立製薬）を静脈内投与した。内科治療での兆候の改善は認められず、右側第10～13肋部の背腹方向の中間付近での打診での明瞭な有響性金属音の聴取に変化がなかったため、第２病日もしくは第３病日に開腹手術実施を決定した。術前診断としてはHBS、腸重積など腸疾患を疑うも、いずれの症例も確定診断はできなかった上で、試験的な開腹手術を選択した。手術後は、いずれの症例も一般状態が漸次回復し、術後４～８日で治癒となった。

血液生化学検査結果：初診の血液生化学検査においては、低クロール血症および低カリウム血症は全ての症例牛で認められた。血清イオン化カルシウム値の低下や血糖値の上昇、ヘマトクリット値の上昇を示した個体も認められた（**表３**）。

超音波検査所見：症例３において、右側第10～13肋間部背腹方向の中間付近で、直径約８cmに拡張した腸管を描出した（**図２**）。腹部における異常所見は認められなかった。

手術：全ての症例牛で、常法に基づき、立位右腰部切開術を実施した。右腰部の開腹部から腹腔内に片腕を挿入

表２．初診時における４症例の一般身体検査所見

一般身体検査項目	症例１	症例２	症例３	症例４
稟告	乳量の減少	食欲不振	食欲不振	食欲不振
体温（℃）	38.2	38.9	37.5	38.6
心拍数（回/分）	72	80	76	88
Ping音聴取域	右側第10～13肋中位	右側肋中位	右側第13肋～腰部中位	右側13肋上側
便性状	粘液便	停滞臭の便	排便なし	未消化便少量
直腸検査所見	ガス体なし	腸ループなし	腸ループなし	著変なし

表３．初診時における４症例の血液生化学検査所見

生化学検査項目	単位	正常範囲	症例１	症例２	症例３	症例４
Na	(mmol/*l*)	134－145	137	137	131	137
K	(mmol/*l*)	3.9－5.3	2.7	2.3	2.0	＜2.0
Cl	(mmol/*l*)	94－105	83	85	78	84
iCa	(mmol/*l*)	1.06－1.33	1.10	0.91	0.78	1.03
Glu	(mg/d*l*)	31－77	123	57	98	48
BUN	(mg/d*l*)	10－25	23	18	26	15
Ht	(%)	22－33	43	37	24	32

正常範囲は［８］を参照

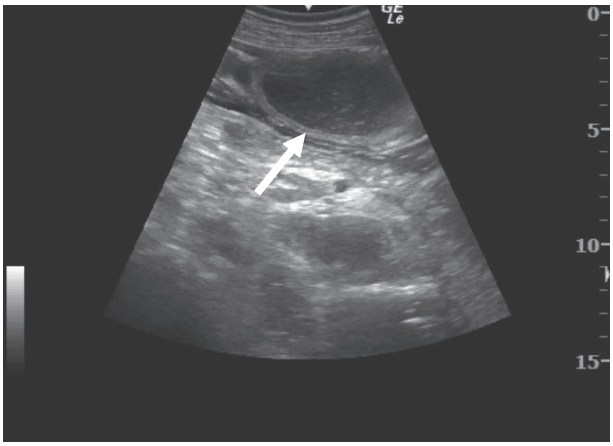

図２．症例３の超音波検査にて第12肋間付近で描出された約８cmに拡張した腸管（矢印）

し、非直視下で腹腔内を精査したところ、全ての症例牛において拡張した十二指腸と十二指腸S状曲部での以下のような不自然な走行を触知したため、十二指腸S状曲部における変位と診断した。症例１ではガスの貯留による変位を確認した。症例２では、十二指腸が肝臓と腹壁にフィブリンで癒着していた。症例３では、十二指腸付近の大網に水腫が認められ、症例４に関しては、十二指腸S状曲部に強い絞扼が認められ、捻転していると考えた。症例１に関しては、十二指腸のガスを抜去し、症例２に関しては、癒着部の用手剥離を行った。全ての症例牛で、腹腔内非直視下において、十二指腸周辺の不自然な緊張と十二指腸S状曲部の変位に対して用手整復を行い、正常な解剖学的位置への整復と周囲の緊張の解除を確認した後、常法にて閉腹した。

術後の成績：全ての症例牛は治癒後、泌乳停止に陥ることなく、継続的に生産に復帰した。農場からの除籍は術後５カ月～25カ月であり、疾病が直接的な原因の除籍ではなかった。

考　　察

乳牛の消化器疾患として、腸管を主因とする通過障害（腸閉塞）に遭遇することは比較的少なく、その中でも十二指腸が原因となるものはまれである[1-4]ことから、その診断は難しい。今回の４症例でも、一般身体検査所見や血液生化学検査所見により腸閉塞を疑うものの、手術前に確定診断することはできなかった。結果的に、腹部超音波検査とその後の開腹手術により十二指腸の変位を認め、その整復により症状が改善、治癒に至った。今回の４症例の特徴的な臨床所見としては、極端な糞便量の低下や糞便性状の異常という消化管の通過障害の症状があるにもかかわらず、腹囲の膨満が認められず、直腸検査で異常が認められないこと、脱水が顕著でないことであった。これは腸管の中でも、特に十二指腸における通過障害によるものと考えられた[1-6]。また、特異的な所見として、第四胃変位に特有の肋部位置で比較的広い範囲での有響性金属音は聴取されない代わりに、右側第10～13肋部背腹方向の中間付近で限局的ではあるものの明瞭な有響性金属音が聴取された[3,4]。症例３において、術前の超音波検査で有響性金属音聴取部位に一致して拡張した腸管が描出されたこと[7]と、解剖学的な十二指腸の位置、その後に実施した開腹手術の結果を合わせると、この有響性金属音は拡張した十二指腸が原因であると考えられた。血液生化学所見としては、低クロール血症および低カリウム血症が共通した特徴として認められた[2-6]。血清クロール値の大きな低下は、第四胃変位や近位の腸管での通過障害時に認められる所見であり、今回も最も近位の腸管である十二指腸での通過障害を反映しているものと考えられた[2-6]。血清イオン化カルシウム値の低下や血糖値の上昇、ヘマトクリット値の上昇は共通した所見ではなく、これらは症例の程度もしくは状態により幅があったと考えられた。

今回、全ての症例牛で、一般的に腸管手術で選択される立位右腰部切開を行ったが、十二指腸は解剖学上、創外にその全てを引き出すことができない。よって、患部の確認、整復などの処置はすべて腹腔内の非直視下で行

われる[5]。今回の４症例では、拡張した十二指腸やその周辺の不自然な緊張、症例１における十二指腸へのガス貯留、症例２における十二指腸の癒着、症例４における十二指腸の絞扼は明確に認識され、腹腔内において用手で十二指腸の正常な解剖学的位置への整復が行われた。臨床症状、血液生化学検査所見、超音波検査所見および手術所見から、今回の４症例は十二指腸Ｓ状曲の変位による腸閉塞であると診断した[2,5-7]。そのうち症例４に関しては、十二指腸の絞扼を認めたことやVogelら[3]の報告に類似しているため、十二指腸Ｓ状曲捻転であると考えられた。なお、Vogelら[3]は、十二指腸Ｓ状曲捻転のひとつの要因として、大網固定術もあげられているが、今回の４症例では、臙部における手術歴はなかった。

術後はいずれの症例も、農場で管理され、比較的早期に治癒し、生産に復帰した。治癒率は、Vogelら[3]の十二指腸Ｓ状曲捻転の報告でも７割以上とされており、今回の全ての症例で術後も一定期間農場に在籍したことから、十二指腸Ｓ状曲における腸閉塞に関しては、他の腸疾患に比較すると予後は悪くないと考えられた。

十二指腸Ｓ状曲部の変位は、まれな症例ではあるが、早期に開腹手術による整復を行えば、その予後は良好であることが示唆された。よって、この疾病は、これまでに述べた糞便量の極端な減少、糞便性状、右側第10～13肋部背腹方向の中間付近で限局的な有響性金属音聴取、低クロール血症などの特徴を知ることにより、適切に診断し、早期に開腹手術による整復をすることが、より重要であると考えられた。

引用文献

[1] Susan LF, Amy EY, Thomas JD : Noninfectious Diseases of the Gastrointestinal Tract, Rebhun's Disease of Dairy Cattle, Peek SF, Divers TJ, 3rd ed , 224-230, Elsevier , Amsterdam(2018)

[2] Braun U, Stainer A, Gotz M : Clinical signs, diagnosis and treatment of duodenal ileus in cattle, Schweiz Arch Tierheilkd, 135, 345-355 (1993)

[3] Vogel SR, Nichois S, Buczinski S, Desrochers A, Babkine M, Veillette M, Francoz D, Doré E, Fecteau G, Bélanger AM, Badillo M : Duodenal obstruction caused by duodenal sigmoid flexure volvulus in dairy cattle : 29 cases (2006-2010), J Am Vet Med Assoc, 241, 621-625 (2012)

[4] Russel S : Duodenal sigmoid flexure volvulus and gall bladder displacement in dairy cows, Vet Rec, 173, 121-122 (2013)

[5] Desrochers A, Anderson DE : Intestinal surgery, Vet Clin North Am Food Anim Pract, 32, 645-671 (2016)

[6] Garry F, Hull BL, Rings DM, Hoffsis G : Comparison of naturally occurring proximal duodenal obstruction and abomasal volvulus in dairy cattle, Vet Surg , 17, 226-233 (1988)

[7] Lejune B, Lorenz I : Ultrasonographic findings in 2 cows with duodenal obstruction, Can Vet J, 49, 386-388 (2008)

[8] Thomas JD, Simon FP : The clinical examination, Rebhun's Disease of Dairy Cattle, Peek SF, Divers TJ, 3rd ed , 14-15, Elsevier, Amsterdam (2018)