

【短 報】 症例報告

動物園飼育ユキウサギ *Lepus timidus* 胃内における
毛様線虫類 *Obeliscoides leporis* の濃厚寄生症例について佐藤 伸高¹⁾ 中野奈央也¹⁾ 新田 健人²⁾
坂東 元¹⁾ 浅川 満彦²⁾

1) 旭川市旭山動物園 (〒078-8205 旭川市東旭川町倉沼)

2) 酪農学園大学獣医学群 獣医学類 医動物学ユニット (〒069-8501 江別市文京台緑町582)

要 約

旭川市旭山動物園で飼育されていたユキウサギ *Lepus timidus* の幼若個体が斃死した。剖検によって、胃において毛様線虫類の濃厚寄生状態が確認された。その形態および計測値を行ったところ、*Obeliscoides leporis* と同定された。本線虫はユキウサギを特異的な宿主とする普通種であるが、このような寄生状態の報告は前例がなく、貴重な資料となった。

キーワード：ユキウサギ *Lepus timidus*、毛様線虫類 *Obeliscoides leporis*

-----北獣会誌 67, 217~219 (2023)

ユキウサギ *Lepus timidus* は、日本では北海道平野部から亜高山帯まで比較的広範に生息するため、身近な動物を把握して頂く教育・啓発活動の一環として道内動物園などで展示されることが多い。今回、そのような形で飼育されていたユキウサギの幼若個体が斃死し、剖検によって、毛様線虫類の濃厚寄生状態が確認された。毛様線虫類にはオステルターグ胃虫や捻転胃虫のように、反芻家畜に直接感染し、重篤な疾病原因となる種も含まれるが^[1]、ウサギ類における病原性に関する知見はほぼ皆無であった。そこで、今回、ユキウサギを健康的に飼育する一助として、本症例の報告をする。



図 1. 旭川市旭山動物園ユキウサギ飼育施設の状況

材料および方法

2021年7月にユキウサギが旭川市旭山動物園内で生まれ、同園の露天および土壌に接した施設内で (図 1)、他のユキウサギ5個体 (成獣4個体、幼獣1個体) と同居して飼育されていたが、同年11月13日に幼獣1個体が著しい下痢症を呈しはじめた (図 2 上)。他の個体についてはほぼ同時期に生まれた幼獣含め、健康に異常は認められなかった。そこで、下痢症を呈した個体のみを隔離・保温し、コクシジウム症と仮診断し、治療的診断を

試みた。すなわち、皮下補液とスルファジメトキシリン投与を行ったが、翌日に斃死した (死亡時体重1.72 kg)。剖検により胃内に赤色の線虫類多数と小腸内に白色の線虫類少数が検出され (図 2 下)、70%エタノール液にて固定後、ラクトフェノール液により透徹し、光学顕微鏡にて形態観察を行った。

連絡責任者：浅川 満彦 酪農学園大学獣医学群 獣医学類 医動物学ユニット

〒069-8501 江別市文京台緑町582

TEL 011-388-4758 FAX 011-387-5890 E-mail: askam@rakuno.ac.jp

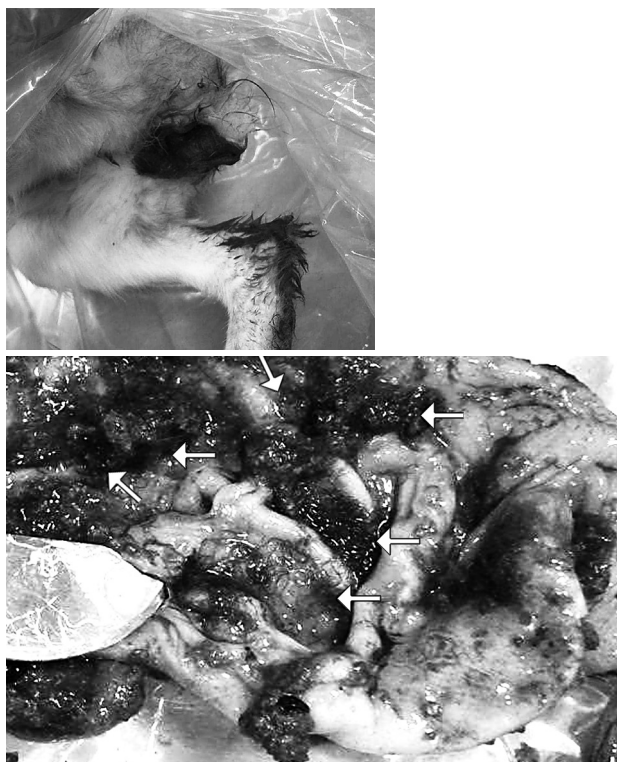


図2. 飼育ユキウサギが呈した下痢症（上）および同個体剖検時における胃内毛様線虫類（矢印）の濃厚な寄生状態（下）

結果および考察

得られた線虫類の概形は毛様線虫上科 *Trichostrongylidae* 科に所属するものであった。まず、胃から検出された虫体のうち、固定・保存状態が比較的良好であった個体について観察した。その結果、雄体長は7.9 mm、交接刺は左右等長、長さ243 μ m。雌体長は12.0 mm、子宮内虫卵は74 μ m \times 50 μ mの楕円形であった（図3）。一方、小腸からの線虫2虫体は雄体長5.5 mm、雌体長7.8 mmであったが、詳細な形態観察は困難であった。

胃から検出された種は主要計測値・形態および好発寄生部位から、道内産ユキウサギ胃内でその寄生が知られていた *Obeliscoides leporis* であった。北海道における本種最初の発見年代は、北海道大学獣医学部家畜寄生虫病学教室に保存されていた *O. leporis* の標本を形態学的に再検討した Fukumoto^[2] の学位論文には、標本採集者に「更科（孝夫）・大林（正士）」と記されていたことから、1960年代前後と推定された。しかし、日本での *O. leporis* 初記録は1942年、山口左伸によるもの（産地・宿主：三重県産ノウサギ *Lepus brachyurus*）にまで遡ることができた^[3]。以上から日本産 *Lepus* 属ノウサギ類に *O. leporis* が寄生する事実は、獣医寄生虫（病）学では、古くから比較的良く知られた事実であったが、一般獣医

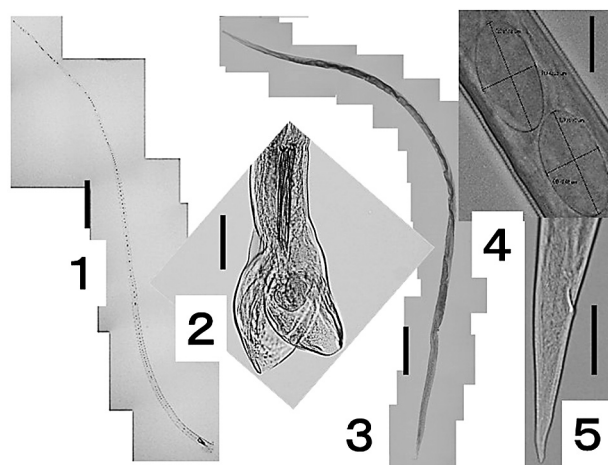


図3. 飼育ユキウサギの胃から検出された毛様線虫類 *Obeliscoides leporis*
1：雄全体像、2：交接囊
3：雌全体像、4：子宮部、5：尾部
スケール：1および3 = 50 μ m、2 = 100 μ m、4および5 = 50 μ m

師にまでは共有されていなかったと感じる。その理由のひとつとして、その寄生による病態が問題視されなかったことであり、今回の記録はそのような等閑視状態に一石を投じた形となったと云えよう。斃死した当該個体は同時期に生まれた個体に比して、出生直後から概して元氣沈鬱であったことから、このような濃厚な寄生に耐性が不十分であったことが考えられた。

一方、小腸から検出された種はノウサギ類を含めたウサギ目（重歯目）全般の小腸で記録されてきた *Trichostrongylus retortaeformis* あるいは *T. colubriformis* と目される^[4]。また、両種はほぼ全世界のヒトを含むウサギ類以外の哺乳類にも偶発寄生する^[5,6]。以上のように、いわば普通種と云えるが、不思議なことに道内産ユキウサギからの *Trichostrongylus* 属の記録は見あたらず、サハリン産ユキウサギで知られる程度である^[7]。今回、北海道における存在の示唆を提示したので次の機会を待ちたい。

引用文献

- [1] 日本獣医寄生虫学会（監）：獣医学教育モデル・コア・カリキュラム準拠 寄生虫病学 第3版、緑書房、東京（2020）
- [2] Fukumoto S-I: A new stomach worm, *Obeliscoides pentalagi* n. sp. (Nematoda; Trichostrongyloidea) of Ryukyu rabbits, *Pentalagus furnessi* (Stone, 1900), Syst Parasitol, 8, 267-277 (1986)
- [3] Kamegai S, Ichihara A: A check list of the

- helminths from Japan and adjacent areas. Part 2. Parasites of amphibian, reptiles, birds and mammals reported by S. Yamaguti, Res Bull Meguro parasit Mus, 7, 33-64(1973)
- [4] Tizzani P, Catalano S, Rossi L, Duignam PJ, Menzani A, Meneguz PG: Assessment of the gastrointestinal helminth fauna of mountain hares (*Lepus timidus varronis*) from the Northwestern Italian Alps, with new records of parasite occurrence, Wildl Dis Assoc, 50, 402-404 (2014)
- [5] 安里龍二、吉田朝啓、池宮喜春、池城 毅、大鶴正満、長谷川英男、監物 実：沖縄県宮古島住民より検出された *Trichostrongylus colubriformis* について、沖縄公害衛生研報、12、77-80 (1978)
- [6] Asakawa M, Uchikawa K: A new host and locality record for *Trichostrongylus retortaeformis* (Zeder, 1800) (Nematoda : Trichostrongyloidea : Trichostrongylidae) from the Japanese grass vole, *Microtus montebelli* (Milne-Edwards) (Rodentia: Microtidae) in Nagano Prefecture, Japan, J Rakuno Gakuen Univ, Nat Sci, 16, 15-20 (1991)
- [7] Skrjabin KI, Shikhobalova NP, Schulz RS: Trichostrongylids of Animals and Man, The Academy of Sciences of the USSR, Moscow (1954)