【資　料】

令和３年度家畜保健衛生所病性鑑定技術検討会（病理部門）における事例報告(3)

上野　　拓[1)]　　和田　好洋[2)]　　宮澤　国男[3)]　　風間　知里[4)]

１）北海道網走家畜保健衛生所
２）元北海道石狩家畜保健衛生所
３）北海道上川家畜保健衛生所
４）北海道十勝家畜保健衛生所

事例13

提出標本：馬の胎盤（ホルマリン固定、H・E染色）
提 出 者：日高家保、武智茉里
動　　物：馬、サラブレッド種、雌、10歳、流産例(胎齢：288日)

臨床的事項：令和２年12月中旬、繁殖牝馬11頭を飼養する生産牧場で、妊娠馬１頭に悪露が認められ、令和３年１月６日、当該馬が流産したため、同日、当所に病性鑑定依頼があった。細菌学的検査では、胎盤から*Nocardia africana*が分離された。胎盤の真菌培養では、接合菌が分離された。ウイルス学的検査では、馬ヘルペスウイルス１型遺伝子（肺、胸腺）は陰性であった。

剖検所見：胎盤は、子宮体部から妊角の絨毛上皮に粘液性で黄褐色の滲出物が多量に付着し、肥厚していた。胎子は削痩していた。

組織所見：胎盤では、絨毛膜上皮が壊死し、炎症細胞を含む細胞退廃物が高度に堆積していた。残存する絨毛膜上皮には、好中球およびリンパ球の浸潤、出血がみられた（**写真13－１**）。絨毛膜および尿膜の間質には、好中球、リンパ球、マクロファージの浸潤、水腫および出血がみられた。胎盤のグラム染色では、絨毛膜上皮の壊死部に、菌糸状のグラム陽性桿菌が多数認められ、細胞退廃物内にも同様の菌体が認められた（**写真13－２**）。胎盤のグロコット染色およびPAS染色では、真菌は認められなかった。

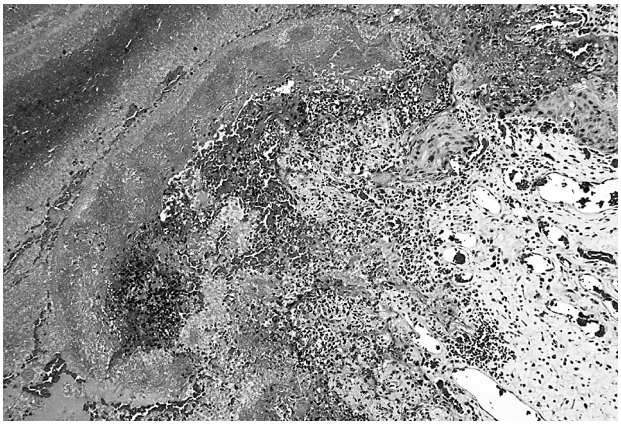

写真13－１．馬の胎盤
絨毛膜上皮の壊死、細胞退廃物の堆積、好中球およびリンパ球の浸潤

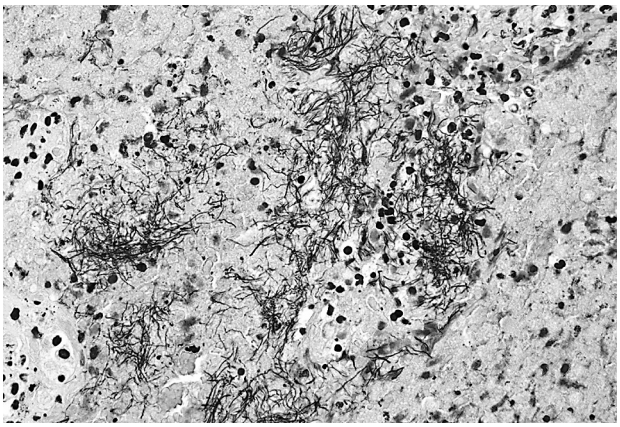

写真13－２．馬の胎盤
壊死部に菌糸状のグラム陽性桿菌（グラム染色）

病理組織診断：馬の*Nocardia africana*による細胞退廃物を伴う壊死性胎盤炎（馬の*Nocardia africana*による流産）。

事例14

提出標本：山羊の関節包（ホルマリン固定、H・E染色）
提 出 者：釧路家保、互野佑香
動　　物：山羊、ザーネン種、雄、７歳齢、鑑定殺例

臨床的事項：令和２年８月、伝達性海綿状脳症検査に係る巡回を実施した際、山羊１頭に異常歩様がみられた。

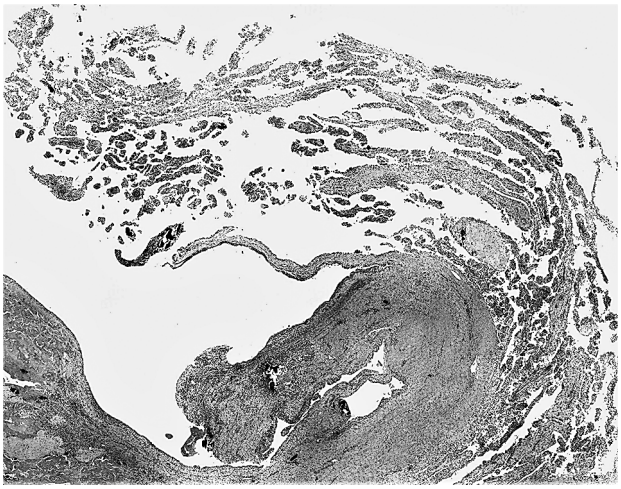

写真14－１．山羊の関節包
右膝関節包滑膜の絨毛状増生

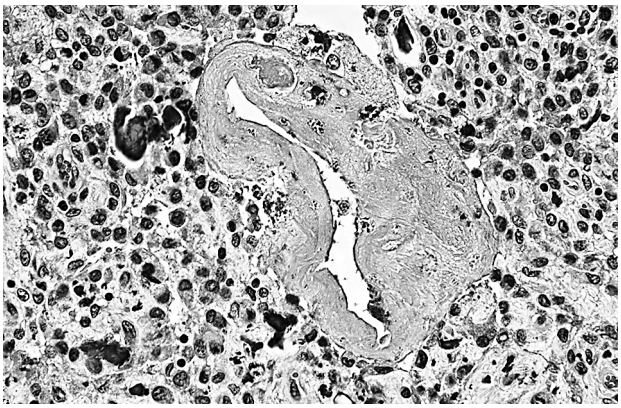

写真14－２．山羊の関節包
血管壁のフィブリノイド変性および石灰沈着

飼養山羊６頭中４頭で関節炎および乳房炎が慢性的にみられていたことから、山羊関節炎・脳炎が疑われた。令和２年12月、４頭で山羊関節炎・脳炎ウイルス検査を実施し、本症例を含む４頭で遺伝子陽性であった。本症例は後肢跛行を呈し、令和３年３月23日、関節炎の悪化により起立不能となったため、予後不良と判断され、安楽殺後、病性鑑定を行った。

剖検所見：中等度に削痩していた。口腔粘膜および眼瞼結膜は桃色であった。両側の膝関節および手根関節は軽度に腫脹し、関節包周囲には軽度に浮腫がみられ、関節液は増量していた。それぞれの関節包の割面において、滑膜が肥厚し、特に右膝関節が重度で骨頭表面に潰瘍がみられ、外側約１/３が融解していた。胸骨右側に褥瘡がみられた。心臓の右心耳の表面が不整であった。全身のリンパ節は腫大し、特に浅頸リンパ節は硬結感を呈し、割面において、髄質は緑褐色を呈していた。脾臓の濾胞は明瞭であった。

組織所見：右膝関節包では、滑膜が絨毛状に増生し、リンパ球、マクロファージおよび形質細胞が浸潤していた（**写真14－１**）。マクロファージの一部は褐色色素を貪食していた。滑膜の一部で水腫性肥厚もみられた。滑膜の結合組織および血管壁は変性・壊死し、石灰沈着が多数みられた（**写真14－２**）。左膝関節包では、滑膜の大部分は壊死し、広範囲に石灰沈着がみられた。血管周囲にリンパ球を主体とする炎症性細胞の浸潤がみられた。また、両側手根関節でも同様の所見がみられた。脾臓では、動脈周囲リンパ鞘がリンパ球の増生により拡大していた。１カ所でリンパ濾胞の中心部が壊死していた。浅頚リンパ節では、リンパ洞に少量～中等量のリンパ球が浸潤していた。リンパ濾胞のリンパ球は減少し、濾胞にマクロファージが集簇していた。

病理組織診断：山羊の関節包にみられた山羊関節炎・脳炎ウイルスによる滑膜の絨毛状増生、血管のフィブリノイド変性および石灰沈着を伴う非化膿性関節炎（山羊の山羊関節炎・脳炎）。

事例15

提出標本：牛の下顎腫瘤（ホルマリン固定、H・E染色）
提 出 者：宗谷家保、井澤将規
動　　物：牛、ホルスタイン種、雌、５歳、死亡例

臨床的事項：当該牛は、生前から下顎の腫脹および腫瘤物がみられていたが、腫瘤物が自壊し急激に膨化したため、臨床獣医師は悪性腫瘍を疑い、当該牛が死亡した際に体外に腫脹した腫瘤部分のみを採材し、当所に病性鑑定を依頼した。臨床所見として、食欲不振、起立不能、黒色下痢便、腸炎および下顎に拳大のカリフラワー様腫瘤がみられた。ホルマリン処理済みの検体であったため、細菌およびウイルス学的検査は未実施であった。

剖検所見： 搬入された腫瘤は、10×８×３cmの扁平形の線維性腫瘤で、被毛は脱落し、表皮の肥厚および角化がみられた。割面には、数mm大の黄色の小結節（硫黄顆粒）がびまん性にみられた。

組織所見：腫瘤組織は線維性結合組織が主で、びまん性に存在する小結節の部位と一致して、菌集落を中心に好酸性の棍棒体が周囲を取り囲み、さらにその周囲に好中球やマクロファージが浸潤した化膿性肉芽腫性炎がみられた（**写真15**）。組織のグラム染色では菌の染色性の判別はできなかったが、硫黄顆粒の直接塗抹のグラム染色では、グラム陽性の長桿菌が認められた。グロコット染色では、棍棒体－菌集落にフィラメント状の菌体が多数確認された。菌集落内に存在する菌体は抗酸菌染色陰

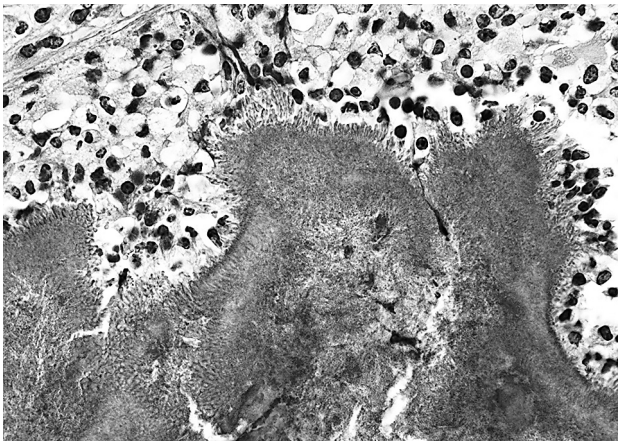

写真15. 牛の下顎腫瘤
棍棒体ー菌集落を伴う化膿性肉芽腫性炎

性であった。

病理組織診断名：牛の下顎にみられたグラム陽性フィラメント状桿菌による化膿性肉芽腫性炎（牛の放線菌症を疑う）

事例16

提出標本：牛の卵巣（ホルマリン固定、H・E染色）
提 出 者：留萌家保　坂本光弘
動　　物：牛、ホルスタイン種、雌、19カ月齢、摘出臓器

臨床的事項：畜主から当該牛の発情兆候を認めたとの連絡を受け、臨床獣医師が直腸検査を実施したところ、右卵巣が約15 cmに腫大し、表面に卵胞が多数あるかのような隆起を触知し、超音波検査で蜂巣様の構造がみられた。臨床獣医師は手術を実施し、顆粒膜細胞腫を疑ったため、摘出臓器の病性鑑定を当所に依頼した。摘出前日の血中ホルモン値は、プロゲステロン0.4 ng/m*l*、エストロゲン10.0 pg/m*l*を示した。当該牛は、これまで治療歴はなく、同居牛でも同様の症例はみられなかった。右卵巣摘出後、当該牛の発情回帰がみられたため、人工授精を実施した。

剖検所見：ホルマリン固定後の卵巣は、10× 8 × 6 cmでレモン様の形状を示し、表面は厚い結合組織で包まれていた。割面は厚い結合組織により区画された大小様々な嚢胞で構成されていた。大型の嚢胞は空洞化し、小型の嚢胞の大部分は黄色調のゼリー状物質を含み、一部結節様の部位もみられた。

組織所見：大きさや形が様々な嚢胞が形成されており、クロマチンに富む核と類円形で好酸性の細胞質を有する腫瘍細胞が一層から多層化し乳頭状や島状に配列しながら増殖していた。嚢胞内腔は好酸性の液状物が充満し、

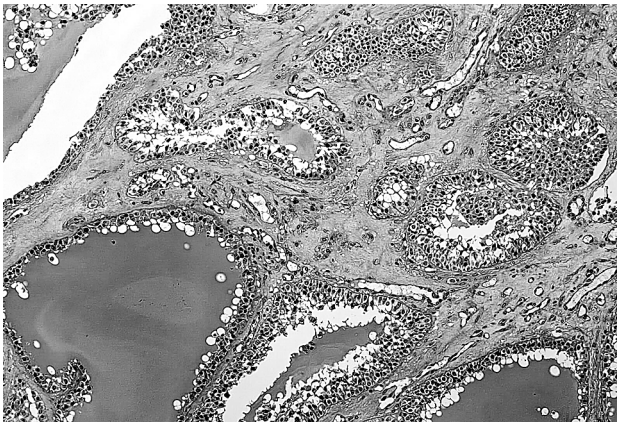

写真16. 牛の卵巣
嚢胞内腔は好酸性液状物で満たされ、腫瘍細胞は多層化し、嚢胞内に乳頭状に増殖

卵胞様の形態を示していた（**写真16**）。

病理組織診断：牛卵巣の顆粒膜細胞腫（牛の顆粒膜細胞腫）

事例17

提出標本：採卵鶏雛の頸部（ホルマリン固定、H・E染色）
提 出 者：石狩家保、和田好洋
動　　物：採卵鶏、ジュリアライト、雌、4日齢、鑑定殺例

臨床的事項：大型養鶏場で、道外から移入した初生雛に死亡羽数の増加がみられた。輸移入家畜の着地検査実施要領に基づき死亡原因究明のため4日齢の死体8羽、生体1羽計9羽について検査を実施した。全羽で各臓器から大腸菌が分離され、本症例はそのうちの生体1羽である。なお、当該農場では、出生時に、頸部皮下にマレッ

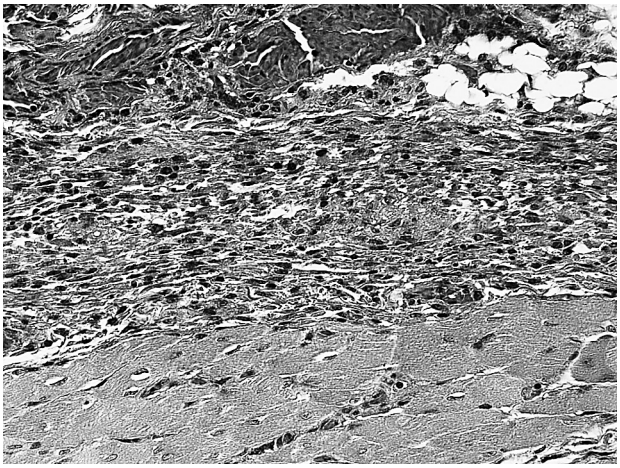

写真17. 採卵鶏の頸部
筋膜の肥厚および壊死、マクロファージ等の炎症性細胞の浸潤

ク病ワクチンを0.2 ml接種している。

剖検所見：程度の違いはあったが卵黄嚢の腫大、出血、壊死が9羽中8羽にみられ、明らかな肝包膜炎がみられた症例もあった。また、頸部に顕著な出血および水腫がみられる症例もあった。

組織所見：頚部の筋上膜は、背側部を主体に肥厚および壊死し、マクロファージ、リンパ球、軽度の偽好酸球の浸潤がみられた（**写真17**）。炎症が強い筋上膜に連続する筋周膜および筋層にも炎症性細胞の浸潤がみられた。その他、卵黄嚢炎、肝包膜炎、心外膜炎、腸管の漿膜炎が認められた。

病理組織診断：採卵鶏雛のワクチン注射の影響が示唆された頸部筋肉の筋上膜炎（鶏の大腸菌症）。