【資　料】

令和元年度家畜保健衛生所病性鑑定技術検討会（病理部門）における事例報告(2)

谷口有紀子[1)]　和田　好洋[2)]　藤本　彩子[3)]　上垣　華穂[4)]

1）北海道十勝家畜保健衛生所
2）北海道石狩家畜保健衛生所
3）北海道上川家畜保健衛生所
4）北海道網走家畜保健衛生所

事例 7

提出標本：牛の肝臓（ホルマリン固定、H・E染色）
提 出 者：留萌家保　田村幸子
動　　物：牛、ホルスタイン種、雌、3カ月齢、鑑定殺例

臨床的事項：平成30年12月21日、肉用牛肥育育成および乳用子牛預託農場において、哺育牛1頭が食欲不振、起立不能、意識混濁および呼吸器症状を呈した。加療後、症状は一時改善したが、平成31年1月6日、再度起立不能となり、翌日、当所で病性鑑定を実施した。ウイルス学的検査では、肺および肺門リンパ節で牛コロナウイルス遺伝子陽性。細菌学的検査で有意菌は分離されず、直腸便の寄生虫学的検査では、消化管内寄生虫卵、オーシストおよびクリプトスポリジウム抗原は陰性であった。初診時の血液検査では、グルコース（248 mg/d*l*）の上昇、血清総蛋白(5.0 g/d*l*)の低下、血液ガス項目でベースエクセス（11 mmol/*l*）および血液pH（pH7.621）の上昇、二酸化炭素分圧（31.7 mmHg）の低下がみられ、剖検時に実施した血液検査では、白血球数(20,000/μ*l*)の増加、血清総蛋白（4.5 g/d*l*）の低下がみられた。アンモニアおよび総胆汁酸の測定は未実施。

剖検所見：左肺前葉および副葉の一部で斑状に赤色（硬結感なし）を呈していた。フィブリンを含む心嚢水の増量がみられた。脳において中脳水道の周囲に点状出血がみられた。その他の臓器に著変はみられなかった。

組織所見：肝臓は、肝細胞の核が膨化し、空胞を形成する像(核糖原)が散見され、一部の空胞内においてPAS陽性反応がみられた。肝小葉構造は不明瞭で、肝細胞索の配列が不整であった。小葉間結合組織において動脈および静脈の混在する微小血管の増生が認められた（**写真7**）。大脳灰白質深部（白質との境界部）から白質、間脳網様体、小脳白質、脊髄灰白質にわたる中枢神経系の広範な領域の神経網において高度の空胞変性（海綿状変化）が認められた。空胞変性は、間脳および脊髄において特に顕著に確認された。肺は、細気管支腔に好中球が充満し出血も認められた。肺胞壁には好中球が浸潤し、出血も認められた。肺は、肺胞腔がつぶれ無気肺状態となっている領域がみられた。その他の臓器に著変は認められなかった。

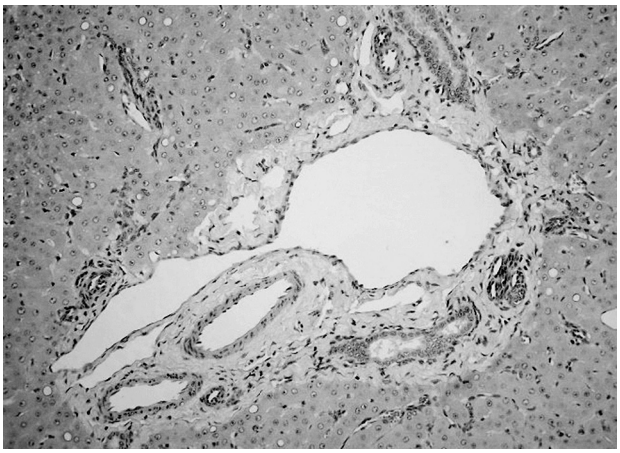

写真7．牛の肝臓
肝細胞の核が膨化し、空胞を形成する像（核糖原）および小葉間結合組織における微小血管の増生

病理組織診断：子牛の肝臓における肝細胞核糖原および微小血管異形成（肝性脳症を疑う）。

事例 8

提出標本：牛の肝臓（ホルマリン固定、H・E染色）
提 出 者：宗谷家保　井澤将規
動　　物：牛、ホルスタイン種、雌、4歳齢、生体

臨床的事項：管内の乳用牛飼養農場(成牛48頭、育成・

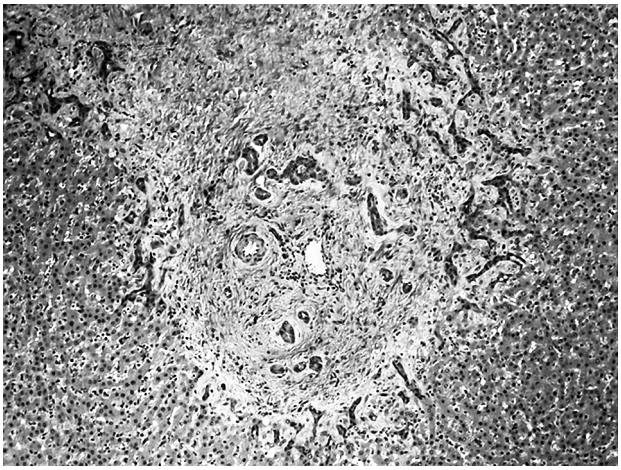

写真８．牛の肝臓
グリソン鞘の線維性肥厚および不整型小胆管の増生

哺育牛30頭）において、成牛１頭に削痩、元気・食欲不振、泌乳減少、泥状便が認められた。血液検査所見にて、AST（197 IU/*l*）、GGT（471 IU/*l*）であり、肝障害が強く疑われたため肝臓の病理組織学的検査を実施した。

剖検所見：肝臓は腫大し辺縁は鈍で、割面は膨隆していた。径の大きい胆管壁は肥厚し、管腔内に粘稠性黄褐色の胆汁の貯留と肝蛭成虫１隻を確認した。肝実質内に乳白色点状の病変がびまん性にみられた。

組織所見：グリソン鞘を中心に線維性結合組織が増生し、小葉辺縁性に線維化がみられた。線維化したグリソン鞘内に、内腔を欠いた不整型の小胆管の増生（細胆管反応）がみられた**（写真８）**。肝小葉とグリソン鞘の境界部において、一部の肝細胞の胆管上皮への化生（細胆管化生）様の像がみられた。肝小葉は線維性結合組織により島状に分画され、肝細胞索の配列が不規則になっていた。また、肝小葉内に微小膿瘍が散在していた。径の大きい胆管壁は線維性に重度に肥厚し、好中球を主体とする炎症性細胞の重度の浸潤がみられた。

病理組織診断：牛の細胆管反応を伴う肝蛭性肝線維症（牛の慢性肝蛭症）。

事例９

提出標本：牛の胃十二指腸接合部（ホルマリン固定、H・E染色）
提 出 者：網走家保　梶田桃代
動　　物：牛、交雑種、雌、１カ月齢、死亡例（死後６時間以上）

臨床的事項：肥育牛192頭を飼養する肥育農場で、下痢を呈し、抗生剤による治療を受けていた当該牛が死亡したため、臨床獣医師から当所へ病性鑑定依頼があった。

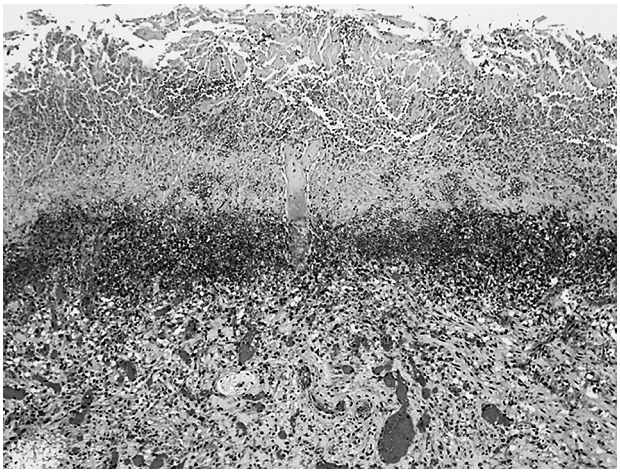

写真９－１．牛の胃十二指腸接合部
十二指腸側粘膜における多数の真菌増生を伴う壊死

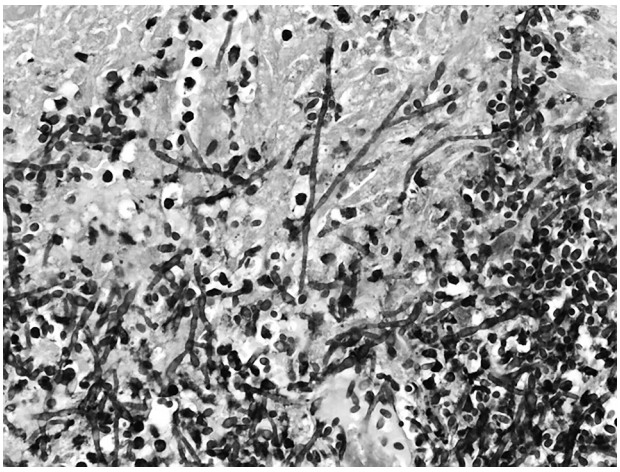

写真９－２．牛の胃十二指腸接合部
くびれを有する仮性菌糸がみられる（PAS反応）

病原学的検査では、第一胃から酵母様真菌が分離され、五大臓器、腸間膜リンパ節、空腸および結腸内容から牛ウイルス性下痢ウイルスCPE(－)株が、空腸および結腸内容から牛コロナウイルスが分離された。

剖検所見：削痩、重度の脱水、臀部に黄白色水様下痢便の付着がみられた。第一胃では、粘膜面に直径0.5 cm大の白苔および赤色潰瘍の密発、第三胃では、第三胃葉に白苔の付着が多発性にみられた。第四胃胃体部では、粘膜面の軽度の赤色化および水腫がみられ、第四胃幽門部から十二指腸上部では、漿膜面の暗赤色化、粘膜面の黄色の偽膜の付着がみられた。

組織所見：胃十二指腸接合部では、十二指腸側の粘膜で、多数の真菌の増殖を伴う壊死がみられた**（写真９－１）**。真菌は、粘膜表層では、球形から卵円形の酵母様真菌が優位であり、粘膜深層では、くびれを有する仮性菌糸が優位にみられた**（写真９－２）**。仮性菌糸は、変

性好中球が帯状に層をなした部位でみられ、同部位では、しばしば出血や、ごくまれに血管内にも仮性菌糸がみられた。粘膜下組織から漿膜では、結合組織の重度増生および多数の血管新生がみられた。第一胃から第三胃では、上皮の錯角化による中等度の肥厚と多数の酵母様真菌と仮性菌糸および変性好中球の重度浸潤がみられた。空腸から結腸では、陰窩の拡張を伴った小型の陰窩膿瘍が散見され、陰窩は拡張していた。空腸から回腸のパイエル板では、リンパ球の中等度減少がみられた。右肺前葉前部では、石灰化と変性好中球を伴う巣状から癒合状の凝固壊死巣がみられた。頸部胸腺ではリンパ球の減少がみられ、皮質と髄質の境界が不明瞭だった。免疫組織化学的検査では、真菌は家兎抗*Candida albicans* 抗体（BIOGENESIS、イギリス）に陽性、マウス抗*Aspergillus*抗体（DAKO、デンマーク）およびマウス抗*Rhizomucor*抗体（DAKO、デンマーク）に陰性を示した。また、右肺前葉前部の凝固壊死巣内に家兎抗*Mycoplasma bovis*抗体（動衛研、茨城）陽性抗原がみられた。

病理組織診断：牛の*Candida*属による真菌性十二指腸炎（牛ウイルス性下痢・粘膜病、牛の*Candida*属による真菌症、牛マイコプラズマ肺炎）。

事例10

提出標本：牛の回腸（ホルマリン固定、H・E染色）
提 出 者：釧路家保　福田　寛
動　　物：牛、ホルスタイン種、雌、30日齢、手術中摘出例

臨床的事項：平成30年12月11日、臨床獣医師より、乳用牛飼養農場の子牛が同日に疝痛症状を呈し、臨床獣医師が腹腔内の手術を実施したところ、消化管回盲部に白色斑が形成されていたため、白色斑の病理組織検査を実施してほしい旨連絡があり、当所にて病性鑑定を実施した。細菌学的検査では、回腸ホルマリン固定材料より、*Fusobacterium necrophorum* subsp. *necrophorum*遺伝子をPCRで検出した。ウイルス学的検査では、回腸ホルマリン材料から、牛ウイルス性下痢ウイルス遺伝子、牛コロナウイルス遺伝子、牛トロウイルス遺伝子検出のためのPCRを実施したが陰性だった。

剖検所見：空腸から回盲部に至るまで、大小不同の白色斑形成が多数形成されていた。白色斑が形成されていた空腸および回腸の横断面は、全周性あるいは大部分が全層性に均質な白色を呈し壊死していた。また、白色斑の形成された腸管の粘膜には、白色から灰白色の偽膜様物が付着していた。

組織所見：回腸は大部分が全層性に壊死し、粘膜構造が残存しているのは一部であった。壊死領域の絨毛には線維素が重度に析出、粘膜および粘膜下組織は凝固壊死し、フィブリノイド壊死を伴う血管炎および血管周囲炎がみられた。筋層も大部分は壊死し、筋線維には炎症性細胞が浸潤していた。粘膜残存部位では、陰窩膿瘍が散見され、粘膜固有層には炎症性細胞が重度に浸潤し、粘膜下組織は水腫性に拡張していた（**写真10－１**）。また、粘膜上皮や粘膜固有層には線維素血栓が散見された。漿膜領域は水腫性に拡張し、炎症性細胞浸潤、出血およびリンパ管の拡張がみられた。また、壊死領域の近傍および粘膜深層では、フィラメント状の菌が重度に感染し、同部位には燕麦様細胞が集蔟していた。この菌はグラム陰性で、Warthin-Starry染色で黒色を示し、家兎抗*Fusobacterium necrophorum*抗体（動衛研、茨城）で陽性（**写真10－２**）であった。同様の病変は回盲端にまで形成されていた。回盲リンパ節では、リンパ濾胞の壊死がみられ、皮髄質に好中球の軽度浸潤がみられた。

病理組織診断：子牛の*Fusobacterium necrophorum* subsp. *necrophorum*による全層性壊死性回腸炎（子牛の*Fusobacterium necrophorum* subsp. *necrophorum*による全層性壊死性回腸炎）。

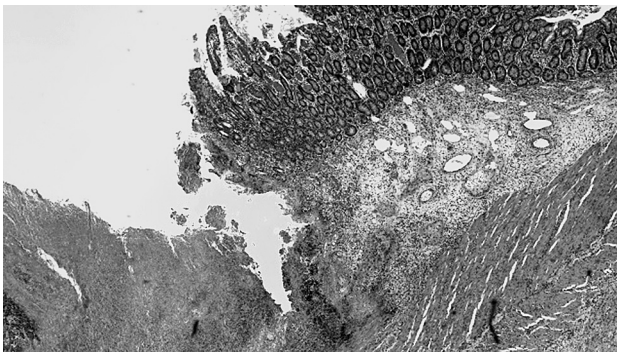

写真10－１．牛の回腸粘膜の全層性壊死
粘膜残存部位の重度化膿性病変

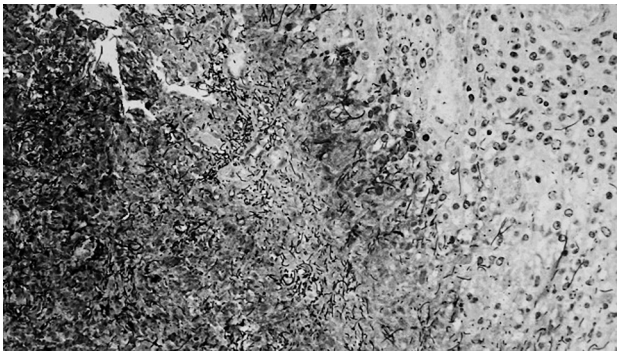

写真10－２．牛の回腸
病変部にみられたフィラメント状菌
（Warthin-Starry染色）

事例11

提出標本：牛の頸部腫瘤（ホルマリン固定、H・E染色）

提 出 者：檜山家保　橋本健二郎

動　　物：牛、黒毛和種、雌、９カ月齢、生検材料

臨床的事項：肉用牛51頭（成牛27頭、肥育前期牛５頭、育成牛14頭、子牛５頭）を飼養する肉用繁殖農場において、育成牛１頭の右頸部に腫瘤がみられるとの稟告で臨床獣医師が往診した。令和元年５月24日、臨床獣医師は当該腫瘤を外科的に摘出後、腫瘤を半割してホルマリン固定し、原因検索のため当所へ病性鑑定を依頼した。提出標本は摘出された腫瘤組織である。

剖検所見：腫瘤（半割）は約15×13×８cmで弾力があり、周囲組織との境界は不明瞭であった。割面は黒色充実性で、光沢を有していた。

組織所見：腫瘍組織は真皮から皮下組織にかけて、周囲組織を侵食しながら浸潤性に増殖していた。表皮および毛包との連続性は認められなかった。腫瘍細胞はH・E染色で茶褐色、フォンタナ・マッソン染色で黒色に染色されるメラニン顆粒を豊富に含有していた。形態は紡錘形、多角形、類円形など多様であったが、紡錘形腫瘍細胞は真皮浅層、多角形～類円形腫瘍細胞は腫瘤深部で多く認められる傾向にあった（**写真11**）。腫瘍細胞の核はやや大型の不整形を呈し、淡明で核仁明瞭、核分裂像は10視野中１個程度であった。また、一部の脈管内では腫瘍細胞の浸潤が認められた。免疫組織化学的検査について、マウス抗MART-1／Melan-Aモノクローナル抗体（ニチレイ、東京）では表皮内のメラニン産生細胞および腫瘍細胞の細胞質内が顆粒状に染色された。家兎抗S-100抗体（DAKO、デンマーク）では末梢神経組織は陽性、腫瘍細胞は陰性であった。

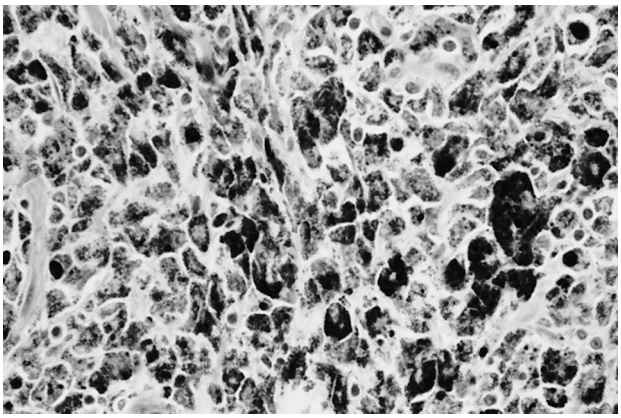

写真11. 牛の頸部腫瘤
紡錘形、多角形、類円形など多様な様相を呈し、メラニン顆粒を豊富に含有する腫瘍細胞

腫瘍間質では、血管周囲を中心にリンパ球、マクロファージ（メラノファージ）を主体とする炎症細胞が浸潤していた。メラノファージは特に腫瘍組織の辺縁で多くみられ、一部の血管内においても認められた。免疫組織化学的検査では、リンパ球の多くがマウス抗CD３抗体（DAKO、デンマーク）に陽性を示した。

病理組織診断：牛の頸部にみられた悪性黒色腫（牛の悪性黒色腫）。

事例12

提出標本：鶏の心臓（ホルマリン固定、H・E染色）

提 出 者：釧路家保　佃　拓磨

動　　物：鶏、ジュリア、雌、149日齢、死亡例

臨床的事項：ウインドウレス鶏舎の採卵鶏養鶏場より、令和元年７月23日、同年６月25日に管外関係養鶏場から116日齢で導入したロットで死亡羽数が増加している旨、当所へ報告があったので立入を行い、簡易キットを用いて鳥インフルエンザを否定した。管理者は死亡原因検索のため、その翌朝死亡した鶏のうち３羽を当所に搬入した（No. 1～３）。死亡羽数が増加しているロットは同一鶏舎で飼養され、その他鶏舎では死亡羽数の増加や異常鶏の増加はなかった。細菌学的検査では、No. 1の五大臓器、脳、No. 2の五大臓器、およびNo. 3の心臓、脳から大腸菌が分離された。その他有意菌は分離されなかった。ウイルス学的検査では、No. 1の気管、腎臓およびNo. 2の気管から伝染性気管支炎ウイルス（IBV）遺伝子が検出されたが、ウイルス分離は陰性であった。IBVのＳ１領域の遺伝子解析結果は、No. 1およびNo. 2では同一であり、JP-Ⅱワクチン株のMiyazaki株とは98%、TM86株とは97%一致した。

剖検所見：No. 1とNo. 2ではフィブリンの析出を伴う腹膜炎、卵墜が認められた。No. 3の卵巣では卵胞は形成するも小さく、排卵はしておらず、卵管の低形成も認められた。そのほかの臓器には肉眼的な著変は認められなかった。

組織所見：No. 3の心臓では多病巣性に偽好酸球を主体とする細胞浸潤があり、周囲の筋組織は壊死、変性していた（**写真12**）。No. 3の腎臓では皮質、髄質ともに、多病巣性にリンパ球を主体とする細胞浸潤があり、尿細管上皮の壊死がみられた。肺では多病巣性に気管支に偽好酸球を主体とする細胞浸潤があり、気管支粘膜が肥厚していた。卵巣の間質には多病巣性に偽好酸球を主体とする細胞浸潤があり、卵胞の低形成がみられた。No. 1の心臓の心外膜は偽好酸球を主体とする細胞浸潤により

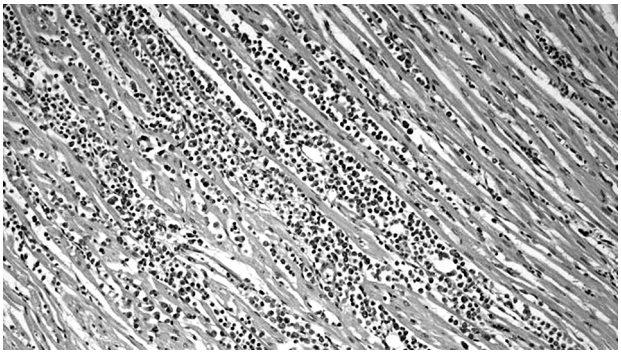

写真12. 鶏の心臓
偽好酸球を主体とする細胞浸潤と筋組織の変性

拡張し、心外膜直下の心筋は壊死していた。IBV遺伝子が検出されたNo. 1、No. 2ではIBを疑う所見は認められなかった。また、マウス抗IBV抗体（HyTest社、フィンランド）を用いた腎臓の免疫組織化学的染色は全羽陰性であった。

病理組織診断：鶏の心臓にみられた大腸菌による化膿性心筋炎（鶏大腸菌症）。

事例13

提出標本：豚の空腸（ホルマリン固定、H・E染色）
提 出 者：後志家保　長尾　賢
動　　物：豚、交雑種、雄、８日齢、鑑定殺例

臨床的事項：飼養頭数6,910頭（繁殖豚910頭、肥育豚6,000頭）の養豚場で平成31年４月中旬から初産豚由来の哺乳豚のみで下痢が発生した。一腹の哺乳豚がほぼ全頭下痢を呈するが、ほとんどの子豚は２～３日後に回復した。令和元年５月７日、下痢原因検索のため哺乳豚２頭（①、②）が当所に搬入され、病性鑑定を実施した。細菌学的検査では①の小腸、大腸内容物から*Enterococcus*属菌が分離された。ウイルス学的検査では①、②から豚C群ロタウイルス遺伝子陽性であった。その他、豚熱ウイルス抗原、抗体、遺伝子、分離、豚A・B群ロタウイルス遺伝子、豚流行性下痢ウイルス遺伝子、伝染性胃腸炎ウイルス遺伝子、豚デルタコロナウイルス遺伝子、豚繁殖・呼吸障害症候群ウイルス遺伝子、豚サーコウイルス２型遺伝子がすべて陰性であった。

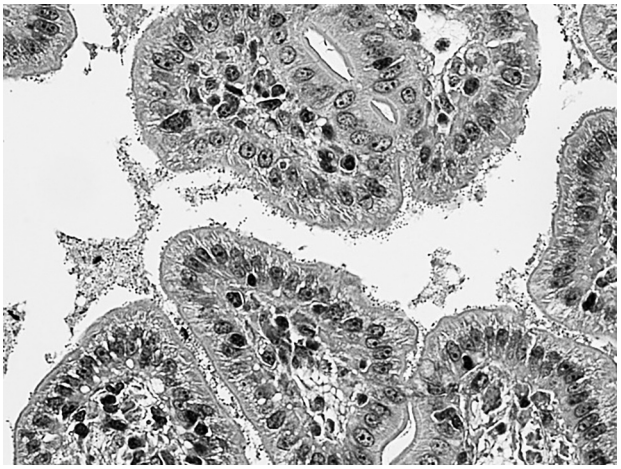

写真13. 豚の空腸
絨毛上皮細胞にグラム陽性球菌が多数付着

剖検所見：外貌は削痩し、黄白色水様下痢を呈した。内景は②の空腸および腸間膜が充血し、腸間膜リンパ節が腫大していたが、①に著変はみられなかった。

組織所見：①の絨毛上皮細胞上に無数のグラム陽性（G(＋)）球菌が付着し（**写真13**）、絨毛が萎縮している部位もみられたが、全体に絨毛の萎縮は軽度であった。陰窩部の上皮細胞にG(＋）球菌の付着はみられなかった。また、G(＋）球菌は上皮細胞の刷子縁上に付着していたが、刷子縁に著変はなく、上皮細胞に明らかなアポトーシスの亢進はみられず、上皮細胞の脱落も顕著ではなかった。粘膜固有層内にG(＋）球菌がみられる部位もあったが、炎症性細胞浸潤は軽度であった。

病理組織診断：絨毛上皮細胞に*Enterococcus*属菌の付着がみられた豚の空腸。