

【短 報】 産業動物

旋回と斜視を呈したホルスタイン種育成牛にみられた 巨大脳膿瘍

川上 侑記¹⁾ 上坂 花鈴^{1,2)} 田中 佑典³⁾ 佐藤 陽輔³⁾ 増田祥太郎⁴⁾
渡邊 謙一^{2,3)} 堀内 雅之^{2,3)} 古林与志安^{2,3)} 猪熊 壽^{1,2)}

1) 帯広畜産大学 獣医学研究部門臨床獣医学分野 (〒080 - 8555 帯広市稲田町西2線11)

2) 岐阜大学大学院連合獣医学研究科 (〒501 - 1193 岐阜市柳戸1 - 1)

3) 帯広畜産大学 獣医学研究部門基礎獣医学分野 (〒080 - 8555 帯広市稲田町西2線11)

4) 十勝NOSAI (〒089 - 1182 帯広市川西町基線59)

要 約

初診時に食欲不振を主訴とした12カ月齢のホルスタイン種雌育成牛が、約1カ月後に右旋回を呈した。一般状態は良好であったが、その約2カ月後には消瘦および左眼球の斜視も認められ、脳幹部の慢性進行性病変を疑われた。病理解剖により大脳右半球脳回の顕著な腫大・扁平化がみられ、内部には9.0×7.5×7.0 cm大の黄白色クリーム状の膿汁を入れた膿瘍が認められた。右大脳半球の皮質は菲薄化していた。巨大な脳膿瘍により左右脳幹と左大脳半球が圧迫されていたが、組織学的検査では異常は検出されず、神経症状の責任病変の所在は確定できなかった。

キーワード：脳膿瘍、旋回、斜視、ホルスタイン種育成牛

北獣会誌 63, 69~72 (2019)

脳膿瘍は頭蓋内に化膿性細菌が侵入し、脳実質に膿が貯留したものである。脳膿瘍の神経症状は、膿瘍が形成された解剖学的位置と膿瘍の大きさ、脳への圧迫・侵襲の程度により様々である¹⁾。しかし、牛において大脳に生じた膿瘍と症状とを結び付けた報告は少ない^{2,3)}。今回、臨床症状から脳幹の障害を疑ったホルスタイン種育成牛で、右大脳半球に直径7 cm以上の巨大な脳膿瘍が認められた症例を経験したのでその概要を報告する。

症 例

症例は12カ月齢のホルスタイン種雌育成牛で、食欲不振を主訴に十勝NOSAI家畜診療所を受診した。初診時(第1病日)の血液検査で軽度の白血球増多症が認められた。細菌性肺炎を疑い、第4病日までペニシリン5 ml(懸濁水性プロカインペニシリンG明治: Meiji Seikaファルマ、東京)、メトクロプラミド4 ml(動物用メト

クロ注10「KS」: 共立製薬、東京) およびネオスチグミン10 ml(動物用パラスチミン: ゼノアック、福島)をそれぞれ筋肉投与したところ食欲は改善した。その後、第32病日に右旋回を主訴に再受診した。活力と食欲はあり、血液検査で異常は認められなかった。中枢神経系の異常を疑い第34病日までデキサメサゾン8 ml(デキサメサゾン中「KS」: 共立製薬)を皮下に、オキシテトラサイクリン30 ml(OTC注10%「フジタ」: フジタ製薬、東京)を静脈内投与した。その後も軽度の右旋回は持続したが、活力と食欲はあったため無治療で経過観察とした。第87病日に右旋回症状が悪化し再々診となった。デキサメサゾンに加えて抗菌薬としてセファゾリン2~3 g静脈内(セファゾリン注「フジタ」: フジタ製薬)、ペニシリン10~20 ml筋肉内(懸濁水性プロカインペニシリンG明治: Meiji Seikaファルマ)、オキシテトラサイクリン30~40 ml静脈内(OTC注10%「フジタ」: フジタ

連絡責任者: 猪熊 壽 帯広畜産大学獣医学研究部門臨床獣医学分野
〒080-8555 帯広市稲田町西2線11
TEL/FAX 0155-49-5370 E-mail: inokuma@obihiro.ac.jp

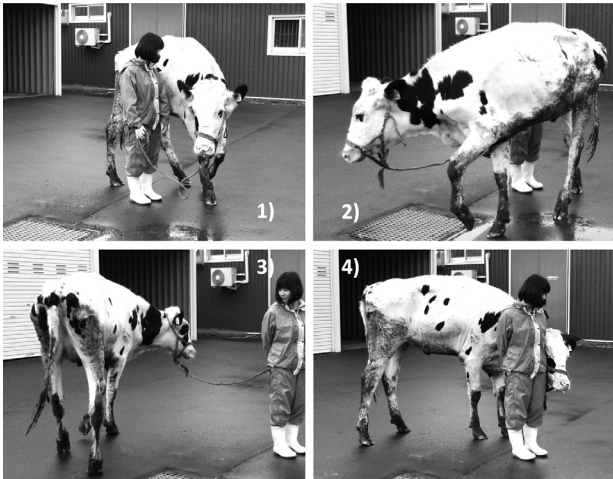


図1. 搬入時の歩様検査。1～4の順番に経時的に撮影。意識清明で歩行可能だが、誘導しなくとも継続的に右側への旋回運動を繰り返す。



図2. 搬入時の外貌。左眼球の腹側斜視が認められた。

表1. 初診時の血液および血液生化学所見 (第99病日)

RBC	7.38 × 10 ⁶ /μl	UN	328 mg/dl
Hb	11.6g/dl	クレアチニン	0.72 mg/dl
Ht	36%	AST	121 U/l
Platelet	366 × 10 ³ /μl	ALP	271 U/l
WBC	10,000/μl	CPK	738 U/l
Sta	0/μl (0%)	LDH	1,229 U/l
Seg	5,200/μl (52%)	総タンパク質	8.7 g/dl
Lym	4,000/μl (40%)	アルブミン	3.8 g/dl
Mon	300/μl (3%)	α-グロブリン	0.9 g/dl
Eos	400/μl (4%)	β-グロブリン	0.8 g/dl
		γ-グロブリン	1.6 g/dl
		A/G	0.14

製薬)、カナマイシン40 ml筋肉内(硫酸カナマイシン注射液250明治:Meiji Seikaファルマ)に順次投与したものの反応がみられず、第99病日に病性鑑定のため帯広畜産大学に搬入された。

搬入時、症例は体温38.3℃、心拍数60回/分、呼吸数60回/分で、削瘦していた。意識は清明で、歩行も可能だったが、継続的な右旋回(図1)と左眼球の腹側斜視(図2)、左頸部に拳大の腫瘤が認められた。神経学的検査として実施した眼瞼反射、対光反射、角膜反射、威嚇瞬き反応、顔面知覚および音響耳介反射などに異常は認められなかった。脳脊髄液の検査では脳圧の亢進はみられず、脳脊髄液の性状は無色透明であった。脳脊髄液中の神経細胞損傷マーカーであるNeuron-specific enolase(NSE)を測定したところ、2.0 ng/mlであり基準値と同程度であった¹⁴⁾。左頸部腫瘤の穿刺・吸引検査では、血液を混じた漿液が回収された。漿液塗抹標本のグラム染色では球菌が多数認められた。血液および血液生化学的検査ではクレアチンキナーゼが738 U/lと高値を示した以外に異常は認められなかった(表1)。

病理および病原学的検査所見

搬入日(第99病日)に病理解剖を行ったところ、頭蓋腔は右大脳半球を収める部分は著しく拡張・変形していた。大脳右半球は体積が顕著に増加し、脳回は腫大・扁平化して脳回がみえなくなっていた(図3)。左右脳幹および左大脳半球は高度に圧迫されていた(図3)。右大脳半球内部には9.0×7.5×7.0 cm大の黄白色クリーム状の膿汁を入れた膿瘍が認められ、それに伴い右大脳半球の皮質は菲薄化していた(図4)。また、大脳に接する膿瘍の一部は乾酪状を呈していた。組織検査では脳膿瘍は膠性間葉性癥痕に囲まれていた。膿瘍周囲の大脳組織はやや粗鬆化していた。脳膿瘍や周囲の大脳組織のグラム染色では少数のグラム陽性球菌が検出された。脳膿瘍内の膿汁は、塗抹標本のグラム染色ではグラム陽性球菌が観察

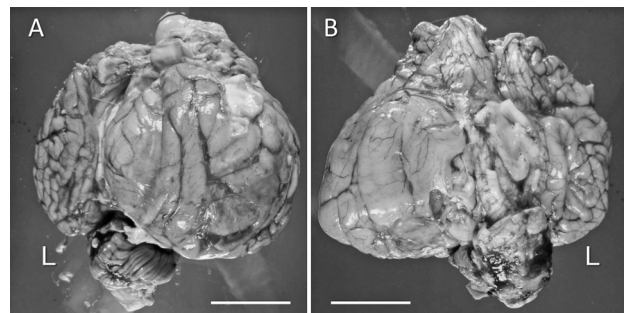


図3. 脳を(A)背側および(B)腹側から観察すると、右大脳半球が著しく拡張し、脳回がみえない。

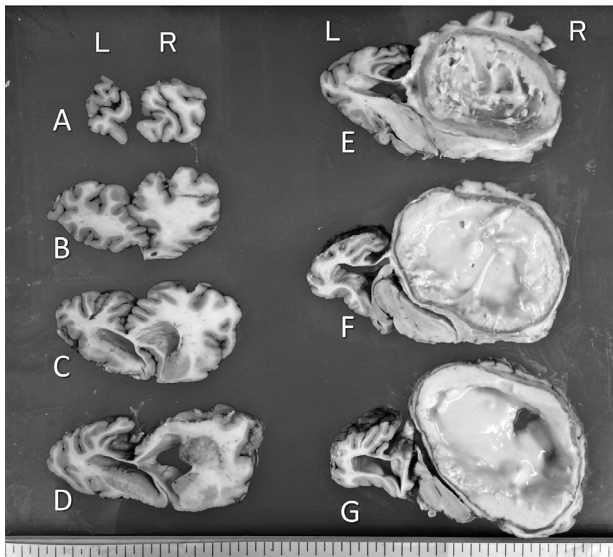


図4. 脳をホルマリン固定後、吻側から尾側に向けて（A～Gの順）横断。右大脳半球内部の巨大な脳膿瘍形成と皮質の菲薄化、左右脳幹および左大脳半球は圧迫されている。

されたが、好気培養検査では細菌は分離されなかった。また、脳幹、耳道、中耳では明らかな異常は検出できなかった。左頸部の唾液腺周囲の皮下織および頸部皮下織では広範囲に水腫がみられ、黄白色膿汁を入れた微小膿瘍が散見された。その他、第四胃には直径0.5～1×2×5 cm大の潰瘍が多発していた。

考 察

大脳障害による典型的な症状として、固有位置感覚の欠如によるナックリングやつまずき、感覚鈍麻、随意運動機能の低下、意識レベルの低下および視覚障害などがあげられる¹⁵⁾。旋回と斜視も認められることはあるが、大脳障害に特異的な症状ではなく、脳幹に神経核を持つ内耳前庭神経（Ⅷ）や動眼神経（Ⅲ）の障害によってもこれらの症状が生じる¹⁵⁾。

本症例は大脳障害に典型的な症状を伴わず、右旋回と左腹側斜視を呈したことから、生前検査ではそれぞれ内耳前庭神経（Ⅷ）と動眼神経（Ⅲ）の障害が疑われ、病変は脳幹部に主座していると考えた（図5）。また、経過が長く徐々に進行したことから、変性性病変および膿瘍や腫瘍などの占拠性病変の存在が考えられた。病理検査では右大脳半球の巨大な膿瘍が左右の脳幹部を圧迫していたものの、組織学的検査では脳幹部に明らかな異常はみられず、生前の神経症状である右旋回と左斜視が、大脳あるいは脳幹、どちらの障害によるものか判断できなかった。また、巨大脳膿瘍を認めたにもかかわらず、典

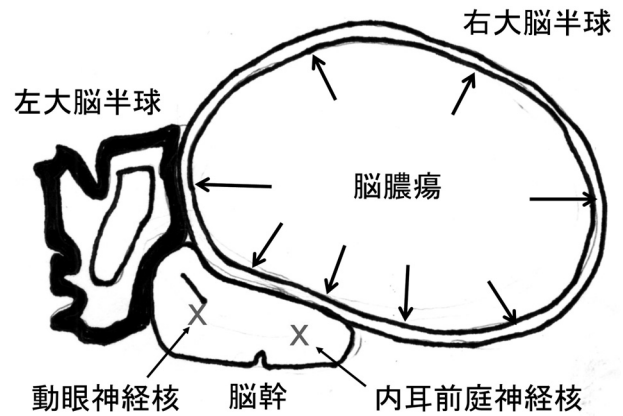


図5. 脳病変の模式図。右大脳半球に形成された巨大な脳膿瘍により、皮質は菲薄化し、脳幹および左大脳半球が圧迫されていた。

型的な大脳症状を認めなかった原因として、右大脳半球の一部と左大脳半球には正常な組織が残っていたこと、頭蓋腔の拡張によって脳圧の亢進が緩和されたことが考えられるが、その原因を明らかにすることはできなかった。また、脳脊髄液性状には異常はみられず、神経細胞傷害マーカーNSEも増加していなかったため、中枢神経系の損傷程度は軽度であったと考えられた。慢性進行性の神経症状を呈する症例では、典型的な大脳症状に乏しい場合でも大脳病変の存在は否定できないと考えられた。

牛の脳膿瘍の発生機序として、子牛では臍帯炎、中耳炎、内耳炎からの続発が、成牛では筋や骨格を含む他の臓器の感染からの続発が考えられている^{16,17)}。本症例では、左頸部唾液腺周囲の皮下膿瘍および第四胃潰瘍が認められたが、脳膿瘍から好気培養では細菌が分離されず、これらの病変と脳膿瘍の関係は不明であった。細菌が分離されなかった原因として、膿瘍内の細菌が嫌気性菌であった可能性、膿瘍の一部が乾酪化しており病変が陳旧化していたために細菌数が減少していた、あるいは細菌が死滅するなどにより培養不能状態にあった可能性が考えられる。膿瘍病変からの細菌検出には嫌気性培養も実施すべきであったと思われる。

脳膿瘍の生前診断には、神経症状の他に血液検査における白血球増多症や、血清蛋白分画検査における慢性炎症像が診断に有用となる場合がある¹⁶⁾。しかし、膿瘍が陳旧化している場合には必ずしもこれらの所見がみられるわけではない。本症例でも膿瘍の一部には乾酪壊死が認められており、既に炎症性反応が消褪し、検査所見でも炎症の存在が示唆されなかったと考えられる。

脳膿瘍の治療として医学領域では、抗菌薬の投与に加え

て膿瘍摘出術、穿頭あるいは開頭ドレナージ術等の外科手術が行われる^[8]。産業動物の場合には抗菌薬の長期投与あるいはドレナージ術が選択肢となるが、抗菌薬に反応しない場合も多く、一般的に予後は悪い^[11, 6]。本症例においても搬入時点では、抗菌薬投与にもかかわらず症状は改善せず、右大脳半球の大半は巨大な脳膿瘍によって圧迫されていたことから、予後は不良であったと考えられた。

本研究の一部はJSPS科研費16H05034の助成を受けた。

引用文献

- [1] de Lahunta A, Divers TJ: Brain abscesses and pituitary abscesses, *Disease of Dairy Cattle*, Davis TJ et al eds. 2nd ed, 511-513, Elsevier Saunders, St. Louis (2008)
- [2] Straini GM, Claxton MS, Turnquist SE, Kreeger JM: Evoked potential and electroencephalographic assessment of central blindness due to brain abscesses in a steer, *Cornell Vet*, 77, 374-382 (1987)
- [3] El-khodery S, Yamada K, Aoki D, Kamio K, Kishimoto M, Shimizu J, Kobayashi Y, Ishi M, Inokuma H, Yamauchi S, Matsui T: Brain abscess in a Japanese Black calf: utility of computed tomography (CT), *J Vet Med Sci*, 70, 727-730 (2008)
- [4] 上坂花鈴、小山憲司、堀内雅之、古林与志安、猪熊 壽：脳脊髄液中Neuron-specific enolaseが高値を示した後躯麻痺黒毛和種子牛の1症例、*産業動物臨床医誌*、9、12-15 (2018)
- [5] Thomson C, Hahn C: The neurological examination and lesion localization, *Veterinary Neuroanatomy - A Clinical Approach*, Elsevier, (長谷川大輔 監訳)、*獣医臨床神経解剖学*、161、文永堂、東京 (2016)
- [6] George LW: Brain abscesses, *Large animal internal medicine*, Smith BP ed, 4th ed, 1002-1003, Mosby Elsevier, St. Louis (2009)
- [7] 猪熊 壽、吉本 薫、田川道人、古林与志安、古岡秀文：ホルスタイン種育成牛に発生した脳膿瘍の1症例、*北獣会誌*、60、576 - 579 (2016)
- [8] 樋口 豊、中村英生、近藤宏美、小幡昌文、高橋 姿、川崎 克：脳膿瘍、皮下膿瘍を併発した前頭洞炎例、*耳鼻臨床*、95、355~359 (2002)