

【産業動物】 短 報

臍動脈閉鎖不全により臍帯出血を呈した
ホルスタイン種子牛の1症例福中 守人¹⁾ 渡邊 謙一^{2)*} 古林与志安²⁾ 猪熊 壽²⁾

1) 十勝農業共済組合 (〒089-1182 帯広市川西町基線59番地28)

2) 帯広畜産大学 (〒080-8555 帯広市稲田町西2線11)

* : 現 東京大学大学院農学系研究科

(受付2012年9月3日)

要 約

ホルスタイン種雌子牛が、出生時より臍帯の止血異常を呈した。症例は重度の貧血を呈し、自力起立と哺乳が困難であった。輸血治療後も出血は止まらなかった。病理解剖により、臍部から膀胱間の2本の臍動脈内には凝血塊がみられ、周囲にはそれぞれ2x3x8 cm大の血腫様組織がみられた。原因は不明であるが、臍帯血管の退縮不全(臍動脈閉鎖不全)により臍帯から出血が続いたものと考えられた。

キーワード：臍動脈閉鎖不全、臍帯出血、貧血、ホルスタイン

-----北獣会誌 58, 169~171 (2014)

臍動脈は胎子の血液循環として機能する血管であり、胎子体内を循環した静脈血を胎盤に運搬している^[1]。胎子期には臍動脈は腹大動脈から分岐した左右内腸骨動脈から出て臍帯へ至るが、出生とともに閉鎖し、膀胱外側から臍に達する結合組織索として痕跡的に体内に残る^[1]。今回、出生後も臍動脈が退縮せず、臍からの血液の漏出を認め、血液凝固不全等との鑑別診断を要した症例に遭遇したのでその概要を報告する。

症 例

症例は北海道十勝管内で飼養されていた雌のホルスタイン種子牛2日齢で、臍からの出血が止まらないとの稟告で診察を受けた。初診時(第1病日)体温39.6℃、心拍数92/分で、元気がなく伏臥し、自力起立が困難であった。また、吸入反射が弱く哺乳困難であった。臍帯からの持続的な出血がみられ、結膜は蒼白であった。トラネキサム酸を投与するとともに、輸血を600 ml実施した。輸血前の血液検査では、赤血球数 $3.72 \times 10^6/\mu\text{l}$ 、ヘモグロビン濃度13.8 mg/dl、ヘマトクリット値28.0%、白血球数 $9,600/\mu\text{l}$ 、血小板数 $7.7 \times 10^4/\mu\text{l}$ であった。輸血

後は自力起立・歩行可能となったが、哺乳欲は無く、出血も継続していたため、第2病日に病性鑑定のため帯広畜産大学に搬入された。搬入時、体温39.0℃、心拍数140/分、呼吸数60/分で、軽度脱水があり、可視粘膜は蒼白であった。臍帯からは滲みでるような出血が継続しており、臍帯周囲の被毛は暗赤色であった(図1)。関節の血腫および点状出血はみられなかったが、血液凝固不全を疑い、凝固系検査を行ったところ、フィブリノーゲン濃度276 mg (基準値200-500 mg/dl)、活性化部分トロンボプラスチン時間61.7秒(基準値44-64秒)、プロトロンビン時間31.5秒(基準値15-18秒)であった^[2]。血液検査では赤血球数 $5.08 \times 10^6/\mu\text{l}$ 、ヘモグロビン濃度6.9 mg/dl、ヘマトクリット値21.2%、白血球数 $12,200/\mu\text{l}$ 、血小板数 $44.6 \times 10^4/\mu\text{l}$ 、血液生化学検査では、血清蛋白濃度5.6 g/dl、アルブミン濃度3.2 g/dl、BUN 42.3 mgであった。

病理解剖検査所見

症例は第4病日に病理解剖に供された。腹腔内には、臍帯周囲から鼠径部にかけて腹膜下、膀胱漿膜面および



図1 臍周辺の被毛は出血のため暗赤色に汚れている。

臍動脈周囲に広範に出血が認められた。臍部から膀胱間の2本の臍動脈内を中心に、それぞれ2x3x8 cm大の血腫様組織が認められた(図2)。血腫様組織の臍動脈内には凝血塊がみられた(図3)。皮下出血等は認められず、また骨髓の異常もみられなかった。病理学的には、臍動脈閉鎖不全および臍動脈周囲出血と診断された。

考 察

本症例では、新生子牛において臍帯からの出血が止まらないことが主症状であったため、臨床的にまず血液凝

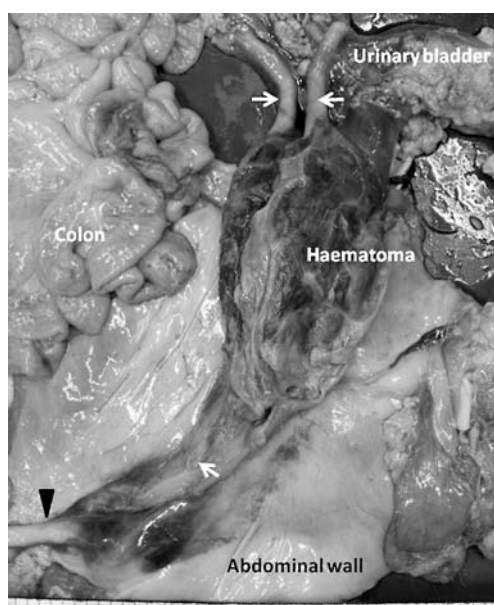


図2 臍動脈周囲出血部は2x3x8 cmの血腫様組織に覆われ、膀胱全体と癒着していた。白矢印：臍動脈、矢頭；臍静脈。

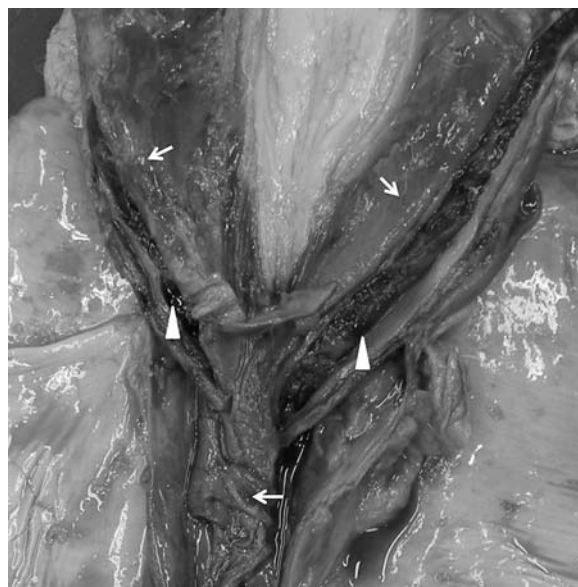


図3 血腫様組織の臍動脈内(矢印)には凝血塊(矢頭)がみられた。

固不全を疑った。初診時に血小板減少症がみられたため、一次止血異常の可能性を考慮したが、輸血により血小板数が増加した後も出血は継続したため、当初の血小板減少症は臍帯出血の原因ではなく、出血部位における血小板の消費によるものである可能性が考えられた。また、子牛で重度の臍帯出血を伴う二次止血異常としては、一般にフィブリノーゲン欠乏症、第X因子欠損症、および第XIII因子欠損症が知られているが、いずれも黒毛和種の遺伝性疾患でありホルスタインでの発生はない[3,4]。ホルスタイン種子牛でみられる遺伝性血液凝固不全としては第XI因子欠損症が知られているが、主な所見として活性化部分トロンボプラスチン時間の延長、関節腫脹、繁殖障害が認められ、本症例の症状とは異なる。また、本症例では、全血輸血2日後の検査ではあるものの、血液凝固系検査によりプロトロンビン時間の軽度延長が認められた。外因系凝固因子が欠乏していた可能性は否定できないものの、臍帯からの出血にどの程度寄与しているかは不明である。なお、国内のホルスタインで、骨髓低形成による止血異常が報告されているが[5]、本症例では、白血球数は十分であり、また骨髓所見にも異常は見られなかったため、骨髓低形成は否定された。

本症例では、病理解剖の結果、臍動脈の閉鎖不全が著しく、このために子牛の動脈血が臍動脈を通じて臍帯から漏れ出たと考えるのが最も自然である。臍動脈の閉鎖は、子牛の出生時に臍帯が引きちぎられること、および肺循環確立による動脈血酸素分圧の増大が刺激となって、血管が収縮することにより生じる[1]。本症例における

臍動脈閉鎖不全の原因については不明であるが、難産や出生時の事故による呼吸不全が、動脈血の酸素分圧増大を抑制し、臍動脈の収縮を抑制した可能性は否定できないと思われた。なお、臍帯血管の退縮不全は、体細胞クローン牛の死産子牛によくみられる病理所見として報告されているが、その原因も不明のままである^[6]。

本症例報告は十勝 NOSAI と帯広畜産大学の共同研究「難診断患畜の臨床病理検索」により行われた。

引用文献

- [1] Dyce KM, Sack WO, Wernsing CJG: 胎子の循環と出生後の変化、獣医解剖学 第二版、山内昭二、杉村誠、西田隆雄監訳、223-225、近代出版、東京 (1998)
- [2] 佐々木榮英: 先天性心疾患、獣医内科学 大動物編 改訂版、日本獣医内科学アカデミー編、33-36、文永堂出版、東京 (2011)
- [3] 小川博之: 凝固因子欠乏、獣医内科学 大動物編 改訂版、日本獣医内科学アカデミー編、294-295、文永堂、東京 (2011)
- [4] 小川博之: 新生子牛の出血性疾患、新版 主要症状を基礎にした牛の臨床、前出吉光、小岩政照、63-65、デーリィマン社、札幌 (2002)
- [5] Shimada A, Onozato T, Hoshi E, Togashi Y, Matsui M, Miyake Y-I, Kobayashi Y, Furuoka H, Matsui M, Sasaki N, Ishii M, Inokuma H. Pancytopenia with bleeding tendency associated with bone marrow aplasia in a Holstein calf, *J Vet Med Sci*, 69, 1317-1319 (2007)
- [6] 佐藤真澄: 体細胞クローン牛の病理所見、畜産草地研究所研究資料、10、14-18 (2010)