【産業動物】　症例報告

黒毛和種育成牛に見られた食道壁内膿瘍の１症例

藤澤　哲郎[1)]　中川　大輔[1)]　小林　　昇[2)]
松本高太郎[1)]　古林与志安[1)]　山田　一孝[1)]　猪熊　　壽[1)]

１）帯広畜産大学畜産学部（〒080-8555 帯広市稲田町西２線11）
２）北海道十勝農業共済組合（〒089-1182 帯広市川西町基線59番地28）

（受付　2011年10月19日）

要　　約

４カ月齢の雌の黒毛和種育成牛で食欲不振、胃内容物を吐き出すといった症状が認められ、頚部で腫瘤が触知された。その後の身体検査およびＸ線検査所見より、食道憩室または食道周囲膿瘍を疑ったが、病理解剖により食道壁内膿瘍と診断された。

北獣会誌　56，619～621（2012）

はじめに

牛の食道通過障害の原因としては、主として食道内異物、食道炎に続発した食道狭窄、食道周囲の膿瘍、縦隔や肺の基部における結節や腫大リンパ節、食道憩室や食道麻痺などがある[1-4]。このうち食道周囲膿瘍は、一般に異物の食道穿孔が原因となり、深頚部感染症から重篤な合併症を生ずることが多く[3,5]、食道壁内に限局するものは牛では知られていない。今回、黒毛和種育成牛において食道壁内膿瘍を形成した症例に遭遇したのでその概要を報告する。

症　　例

症例は十勝管内で飼養されている４カ月齢の雌の黒毛和種育成牛で、第１病日に食欲不振および反芻した胃内容物を吐き出すことを主訴に受診した。初診時、主訴に加えて体温が39.6℃を示し肺音粗励も認められたので、肺炎の併発を疑い、消化促進剤に加えて抗生剤とステロイドにより加療した。このとき、頚部に約３×３×５㎝大の腫瘤が触知された。第５病日にも初診と同様の処置を行ったが状態は改善しなかった。第９病日に食道の通過障害の有無を調べるためカテーテル挿入を行ったが閉塞部は確認できなかった。第13病日に頚部腫瘤の穿刺を行ったところ、胃内容物が確認された。この後、症状は悪化し予後不良と診断され、第16病日に帯広畜産大学に搬入された。搬入時、体温39.3℃で発育不良、削痩、眼球陥凹、第一胃運動微弱が認められた。頚部Ｘ線検査において、頚部食道の周囲にガスが貯留しているのが確認された。次にバリウムを用いた造影Ｘ線検査を行ったところ、造影剤の通過障害はなかった。**（図１）**。頚部食道周囲のガス貯留の原因を調べるため、内視鏡により食道内部を観察したところ、鼻孔から50㎝の部位で粘膜の変色、不整および食渣の滞留が確認された。血液および血液生化学検査では、BUN の軽度上昇、CPK の上昇

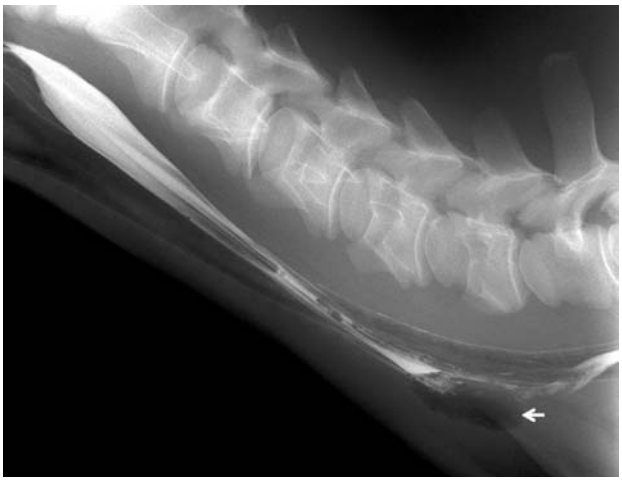

図１　頚部Ｘ線食道造影画像。食道の周囲にガス像（矢印）が確認された。

連絡担当者：猪熊　　壽（帯広畜産大学臨床獣医学研究部門）　TEL/FAX 0155－49－5370、E-mail：inokuma@obihiro.ac.jp

表１　血液および血清生化学検査所見（第16病日）

RBC	15.98×10⁶/μℓ	BUN	31.1mg/dℓ
Hb	15.4g/dℓ	Creatinine	1.8mg/dℓ
Ht	49.7%	AST	103U/ℓ
MCV	31.1fl	ALP	140U/ℓ
MCH	9.6pg	γ-GTP	17U/ℓ
MCHC	31.0g/dℓ	CK	886U/ℓ
Platelet	410.0×10⁴/μℓ	T-Chol	30mg/dℓ
WBC	7100/μℓ	TP	6.9g/dℓ
Neu	39%	Albumin	46.0%
Lym	57%	α-globulin	14.7%
Mon	4%	β-globulin	9.2%
Na	136mEq/ℓ	γ-globulin	30.1%
K	3.2mEq/ℓ	A/G	0.85
Cl	107mEq/ℓ		
Ca	8.7mg/dℓ		
P	6.9mg/dℓ		
Mg	2.0mg/dℓ		

と総コレステロールの低下が見られた（**表１**）。

病理学的検査および病原学的検査所見

搬入当日に行われた病理解剖では、頚部食道壁の局所的な肥厚が確認されたが（**図２A**）、食道内腔には通過障害を起こすような膨隆した病変は見られなかった（**図２B**）。食道肥厚部割面では、内部にガスと緑色汚穢物を容れた嚢胞（2.0×2.0×5.0cm）が粘膜下に認められた（**図３**）。嚢胞を被覆する粘膜面には直径５mm大の陳旧化潰瘍と直径２mm大の粘膜欠損部が認められた。この粘膜欠損部には刺入痕が認められたが、粘膜欠損部は閉鎖しており食道と嚢胞は連絡していなかった。また、嚢胞より近位の食道粘膜の一部で糜爛が認められた。組織

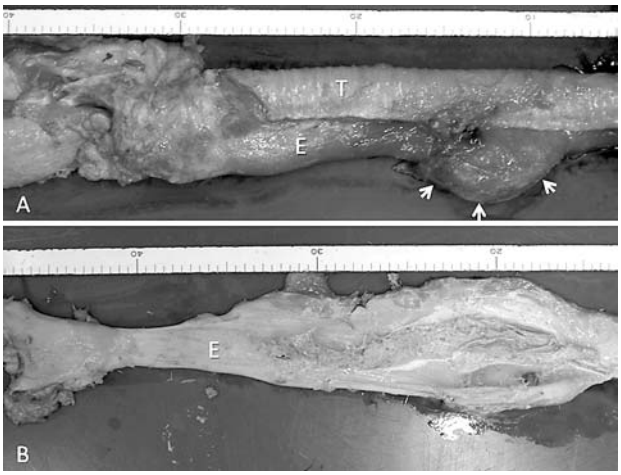

図２　（A）食道および気管の外景と頚部食道壁にみられた局所的な肥厚（矢印）。（B）食道を切開したところ、内腔には通過障害を起こすような膨隆した病変は見られなかった。T：気管、E：食道。

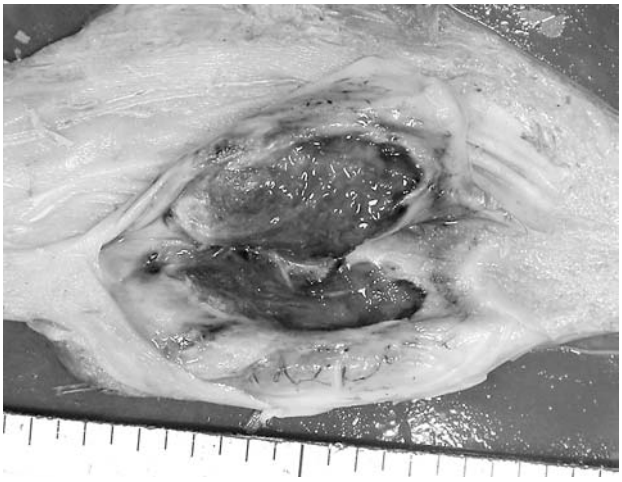

図３　食道肥厚部割面では、内部にガスと緑色汚穢物を容れた嚢胞（2.0×2.0×5.0cm）が粘膜下に認められた

学的検索では、嚢胞内には食渣、壊死組織、変性好中球などがみられ、病変は食道壁内膿瘍と診断された。膿瘍は粘膜下に主座していたが被覆粘膜および筋層を含む周囲組織は広範に壊死していた。

細菌培養検査により、膿瘍からは *Escherichia coli* が分離された。

考　　察

本症例は身体検査およびＸ線検査所見より、生前に食道憩室または食道周囲膿瘍を疑い、病理学的検索により食道壁内膿瘍と診断されたものである。膿瘍の形成機序については、食道粘膜に穿刺痕および糜爛があったことより、異物が食道粘膜を障害し、そこに胃内容物が入り込み化膿性炎症が起きた結果、膿瘍が形成されたものと考えられた。

頚部に触知される腫瘤としては、膿瘍のほか、腫大した胸腺、甲状腺またはリンパ節が挙げられる[1,3−4]。このうち、これまで膿瘍として報告されているものは、ほとんどが食道穿孔から細菌を含む食渣が漏れた後に形成された食道周囲の深頚部膿瘍である[3−5]。本症例では、これまで報告のある深頚部膿瘍と異なり、食道穿孔を起こすことなく食道壁内に膿瘍が形成されていた。本症例の血液検査において、症状の重篤さに比較すると炎症像が強くみられなかったのは、病変が食道壁内に限局していたことによると考えられた。このような食道穿孔を伴わない食道壁内膿瘍は、ヒトではまれに報告されているが[6]、牛ではこれまで報告は見当たらない。

食道壁内膿瘍は深頚部膿瘍と比較して病変が限局しているため、医学領域では一般に症状は軽く予後も良いと

されている[6]。しかし、産業動物においては、本症例でみられたように、嚥下障害、食欲不振等の症状が長期化し、かつ強く発現した後に診察されることが多いため、深頚部膿瘍と同様、予後は不良になるものと考えられた。

本症例報告は十勝 NOSAI と帯広畜産大学の共同研究「難診断患畜の臨床病理検索」により行われた。

引用文献

[1] 大星健治：獣医内科学大動物編、日本獣医内科アカデミー編、61、文永堂出版、東京（2005）

[2] 酒井淳一：主要症状を基礎にした牛の臨床、前出吉光、小岩政照編、204-206、デーリィマン社、札幌（2002）

[3] Blikslager AT, Jones SL : Large Animal Internal Medicine (4th ed. Smith BP ed.), 688-695, Saunders, Mosby (2008)

[4] Gelberg HB : Pathologic Basis of Veterinary Disease (4th ed. M. Donald McGavin, James F. Zachary ed.), 324-325, Saunders, Mosby (2007)

[5] Wilmot L, Jean GS, Hoffsis GF : Can Vet J, 30, 175-177 (1989)

[6] 成田憲彦、扇　和弘、加藤幸宣、木村幸弘、高林哲司、木村有一、藤枝重治：魚骨異物が原因と考えられる食道壁内膿瘍の１症例、頭頸部外科、20、191-194（2010）