

## 【短 報】 産業動物

*Listeria monocytogenes*の感染がみられた馬の  
胸膜肺炎および髄膜炎上野 拓<sup>†</sup> 小林亜由美

北海道後志家畜保健衛生所（〒044-0083 倶知安町字旭15番地）

<sup>†</sup>現所属：北海道石狩家畜保健衛生所

## 要 約

20歳のサラブレッド種セン馬が発熱および呼吸促迫、肺音粗雑、歩様蹠踉を呈し、25日後に死亡した。剖検所見では、胸膜肺炎ならびに脳の血管の怒張、大脳鎌および小脳テントに血液の貯留がみられた。細菌学的検査では、複数の臓器から*Listeria monocytogenes*が分離された。病理組織学的検査では、慢性気管支肺炎、肺リンパ節にリンパ節炎、小脳に髄膜炎、肝臓および腎臓に壊死巣の形成がみられた。リステリア型別用免疫血清O-V/VIを用いた免疫組織化学的染色では、肺リンパ節に陽性抗原がみられた。以上のことから、本症例は敗血症を呈していたと考えられ、胸膜肺炎および小脳の髄膜炎は、敗血症に伴い本菌が血行性に侵入し病変形成に関与したと考えられた。本症例は、馬ではまれな本菌の感染により胸膜肺炎および髄膜炎を呈した症例である。

キーワード：*Listeria monocytogenes*、馬、胸膜肺炎、髄膜炎、敗血症

-----北獣会誌 62, 173~175 (2018)

## はじめに

*Listeria monocytogenes*は、自然界に広く分布し、菌に汚染された食品や飼料などを介し、ヒトおよび牛、めん羊、山羊など多くの動物に脳炎、敗血症、流産などを引き起こす<sup>[1,2]</sup>。馬での報告は少ないものの、敗血症、流産、神経疾患、肺炎、腸炎、肝炎などの報告がある<sup>[3-5]</sup>。今回、管内の一馬飼養農場で、馬ではまれな*L. monocytogenes*の感染がみられた胸膜肺炎および髄膜炎に遭遇したので、その概要を報告する。

## 材料および方法

## (1) 発生の概要

当該農場は、馬15頭を飼養し、昼夜放牧していた。平成28年10月16日、20歳のサラブレッド種セン馬が発熱し、10月23日から呼吸促迫、肺音粗雑などの呼吸器症状を呈したため、抗生剤等で加療するも改善がみられなかった。

11月7日から歩様蹠踉を呈し、11月9日、ません棒にもたれ首が引かかった状態で死亡していたため、翌日、病性鑑定のため当所に搬入された。

## (2) 細菌学的検査

五大臓器（心臓、肺、肝臓、脾臓、腎臓）、肺リンパ節、血液、脳脊髄液、心嚢水、胸水、腹水、気管および鼻腔スワブを材料とし、5%羊血液加寒天培地（日本ベクトンディッキンソン、東京）およびDHL寒天培地（日本水製薬、東京）を用い、37℃ 5%炭酸ガス下で24~48時間培養した。分離株の同定は、アピコリネ（シスメックスバイオメリユー、東京）、CAMPテストおよびリステリア属菌に特異的な*prs*遺伝子のPCR<sup>[6]</sup>により実施した。血清型別は、リステリア型別用免疫血清「生研」（デンカ生研、東京）を用いた凝集反応を実施した。

## (3) 病理組織学的検査

五大臓器、肺リンパ節、腸間膜リンパ節、十二指腸、空腸、回腸、盲腸、結腸および脳について、定法に従い

連絡責任者：小林亜由美（北海道後志家畜保健衛生所）

〒044-0083 倶知安町字旭15番地

TEL 0136-22-2010 FAX 0136-22-1554 E-mail: kobayashi.ayumi@pref.hokkaido.lg.jp

ヘマトキシリン・エオジン (HE) 染色、グラム染色ならびにリステリア型別用免疫血清「生研」のO-V/VI血清を用いた免疫組織化学的染色を実施した。

### 病性鑑定成績

#### (1) 剖検所見

肺は全体的に硬結感を増し (図1)、小葉間明瞭で、一部肺葉は心嚢および胸腔と癒着し、後葉では線維素が析出しており、胸膜肺炎を呈した。周囲のリンパ節は腫大していた。脳は血管の怒張、大脳鎌および小脳テントに血液の貯留がみられた (図2)。脾臓は表面に直径5 mm大の出血が多数みられ、腎臓は皮質に直径1 mm大の白斑が散在していた。

#### (2) 細菌学的検査

肺、肺リンパ節、胸水、肝臓、腎臓、脾臓、腹水から *L. monocytogenes* を分離した。血清型別は、O抗原因子は混合血清のV/VI血清、H抗原因子はA、AB、C血

清で陽性を示したが、O抗原因子のVI、VII、VIII、IX血清では凝集がみられず、型別不能であった。

#### (3) 病理組織学的検査

肺はリンパ球およびマクロファージを主体とした慢性の気管支肺炎 (図3)、ならびに漿膜へのリンパ球浸潤がみられた。肺リンパ節は、リンパ球およびマクロファージの浸潤がみられ、全体的に壊死傾向を示し、グラム染色では髄質に陽性の小桿菌が散見された。

肝臓および腎臓は、壊死巣の形成と漿膜下にリンパ球の浸潤がみられた。

脾臓は、リンパ球およびマクロファージの浸潤がみられ、全体的に壊死傾向を示した。

脳は、小脳にリンパ球の浸潤による髄膜炎がみられた (図4)。なお、脳実質、脳幹部および三叉神経に著変はなかった。

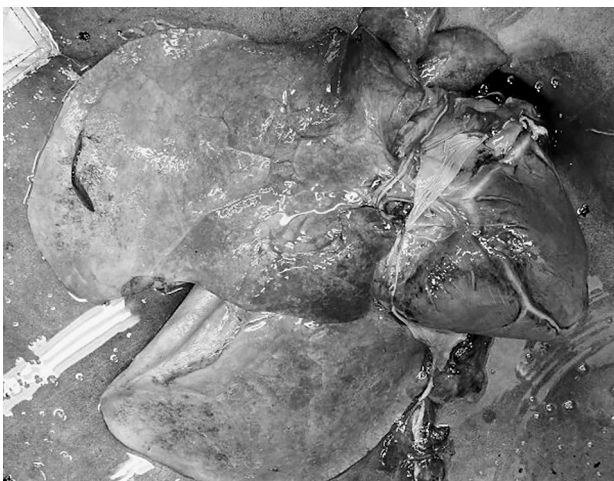

図1. 肺の外観

全体的に硬結感を増し、後葉で線維素が析出していた。

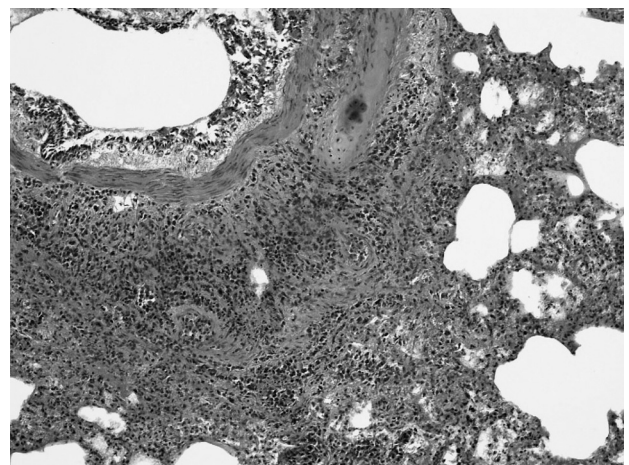


図3. 肺の組織像

リンパ球およびマクロファージを主体とした炎症細胞が間質および気管支周囲に浸潤していた。HE染色 (×100)。

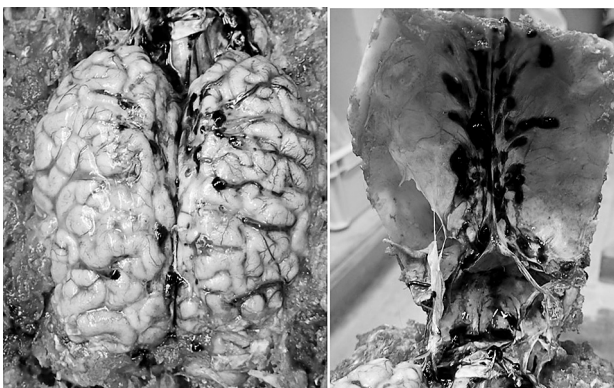

図2. 脳の露出時

血管の怒張、大脳鎌および小脳テントに血液が貯留していた。

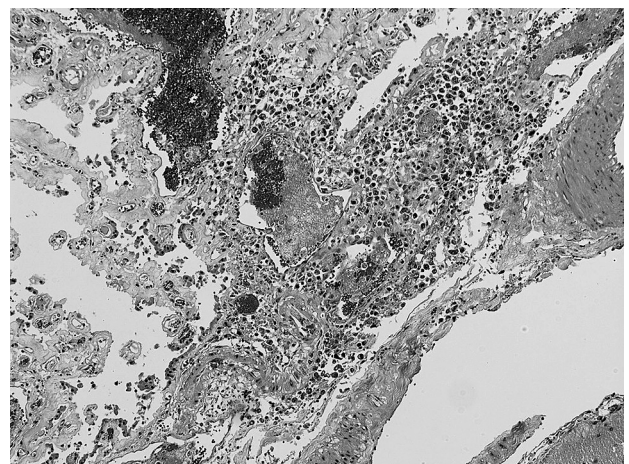


図4. 小脳の組織像

髄膜にリンパ球が浸潤していた。HE染色 (×100)。

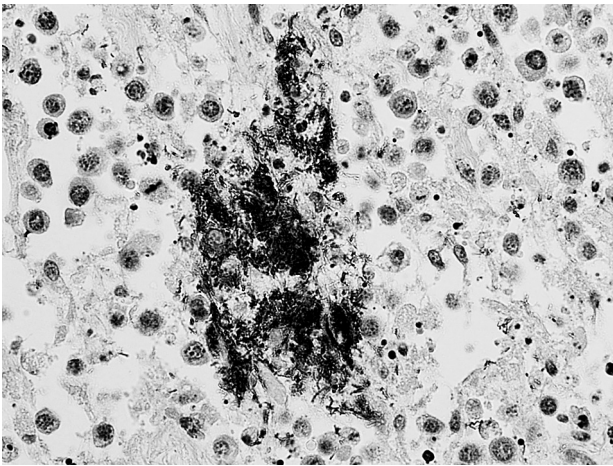


図5. 肺リンパ節の組織像

集塊状またはマクロファージの細胞質内にリステリア抗原陽性を認めた。免疫組織化学的染色（×600）。

リステリア型別用免疫血清「生研」のO-V/VI血清を用いた免疫組織化学的染色では、肺リンパ節で集塊状またはマクロファージの細胞質内に陽性抗原がみられた（図5）。

## 考 察

家畜のリステリア症は、自然界に分布する原因菌を経口的に摂取することにより感染し、脳炎、敗血症、流産などを起こす。反芻動物に多いが、まれに馬、豚にも感染し、敗血症を起こす<sup>[1,2]</sup>。馬での報告は、世界的に少ないものの発症した個体では発熱や下痢などがみられ、敗血症による多臓器の壊死巣の形成、流産、神経疾患、肺炎、腸炎、肝炎などが報告されている<sup>[3-5]</sup>。

肺炎を起こす病原因子の侵入経路には気道性と血行性があるが、病原因子が血行性に肺に侵入した場合、両肺にび慢性に散布され病変を形成する<sup>[7]</sup>。今回の症例は、肺炎が全体にみられたことから敗血症に伴い本菌が血行性に侵入したと考えられた。同様に、肺リンパ節は本菌が敗血症により全身に播種された際に、生体反応で排除しきれなかったために、病変部にリステリア抗原が集塊状またはマクロファージの細胞質内に残存したと考えられた。肺リンパ節は肺の支流域であり、細菌学的検査でも肺および肺リンパ節から本菌が分離されたことから、病変形成に本菌が関与したことが示唆された。

また一般的に、リステリア症の脳炎型は、口腔内の傷

口から三叉神経を介して中枢神経に上行感染することにより起こり、組織では、延髄を中心に脳橋、小脳髄質、大脳脚に特徴的な好中球浸潤を主体とする化膿巣を形成する<sup>[1,2,8,9]</sup>。しかし、今回の症例では脳炎型に特徴的な脳幹部の化膿巣の形成はみられなかったことから、敗血症に伴い本菌が血行性に脳に侵入し、病変形成に関与したと考えられた。

以上のことから、本症例は、馬ではまれな*L. monocytogenes*の感染により胸膜肺炎および髄膜炎を呈した症例と考えられた。

## 引用文献

- [1] 高井伸二：獣医感染症カラーアトラス、見上 彪他監修、第1版、340-343、文永堂出版、東京（1999）
- [2] 菊池直哉：動物の感染症、明石博臣他編、第3版、128、近代出版、東京（2011）
- [3] Warner SL, Boggs J, Lee JK, Reddy S, Banes M, Cooley J: Clinical, pathological, and genetic characterization of *Listeria monocytogenes* causing sepsis and necrotizing typhlocolitis and hepatitis in a foal, *J Vet Diagn Invest*, 24, 581-586 (2012)
- [4] Nemeth NM, Blas-Machado U, Hopkins BA, Phillips A, Butler AM, Sanchez S: Granulomatous typhlocolitis, lymphangitis, and lymphadenitis in a horse infected with *Listeria monocytogenes*, *Salmonella* Typhimurium, and *Cyathostomes*, *Vet Path*, 50, 252-255 (2012)
- [5] Wilkins PA, Marsh PS, Acland H, Piero FD: *Listeria monocytogenes* septicemia in a Thoroughbred foal, *J Vet Diagn Invest*, 12, 173-176 (2000)
- [6] Doumith M, Buchrieser C, Glaser P, Jacquet C, Martin P: Differentiation of the major *Listeria monocytogenes* serovars by multiplex PCR, *J Clin Microbiol*, 42, 3819-3822 (2004)
- [7] 中山裕之：動物病理学各論、日本獣医病理学専門家協会編、第2版、104-105、文永堂出版、東京（2010）
- [8] 内田和幸：動物病理学各論、日本獣医病理学専門家協会編、第2版、347、文永堂出版、東京（2010）
- [9] 高井伸二：牛病学、明石博臣他編、第3版、290、近代出版、東京（2013）