

## 【短 報】 野生動物

釧路市動物園内で収容された  
疥癬罹患タヌキ *Nyctereutes procyonoides* の 1 例長濱理生子<sup>1)</sup> 吉野 智生<sup>1,2)</sup> 浅川 満彦<sup>1)</sup>

1) 酪農学園大学獣医学群獣医学類感染・病理学分野 (〒069-8501 北海道江別市文京台緑町582)

2) 釧路市動物園 (〒085-0201 北海道釧路市阿寒町仁々志別11)

## 要 約

2016年12月、釧路市動物園内にて著しい脱毛と痂皮形成が見られたタヌキ *Nyctereutes procyonoides* を収容し、同園の動物病院に収容したが、収容直後に斃死した。痂皮部を検査したところ、センコウヒゼンダニ *Sarcoptes scabiei* を多数確認した。本症例は根釧地方におけるタヌキにおける重度の疥癬として初めての確認である。

キーワード：タヌキ、センコウヒゼンダニ、疥癬、根釧地方

-----北獣会誌 61, 117~119 (2017)

ヒゼンダニ類が皮膚に寄生することで生ずる疥癬は、センコウヒゼンダニ *Sarcoptes scabiei* による症例がよく知られ、日本の野生哺乳類では1980年以降、タヌキ *Nyctereutes procyonoides*、キツネ *Vulpes vulpes*、ハクビシン *Paguma larvata*、イノシシ *Sus scrofa* などでの症例報告がある<sup>[1,2]</sup>。北海道における文献上の記録は1990年代に入ってからで、宿主域は本州以南で知られるタヌキ

とキツネに加え、アライグマ *Procyon lotor* で認められた<sup>[3-9]</sup>。タヌキの疥癬が報告された地域は、いずれも石狩地方あるいは知床半島に限定されている<sup>[3-9]</sup>。キツネの疥癬はこれら2地域以外に、根室半島でも認められ<sup>[5]</sup>、また、釧路市動物園で保管されていた標本の回顧的な調査でも、キツネ由来のセンコウヒゼンダニが保存されていたので<sup>[10]</sup>、根釧地方にもこのダニ類によ

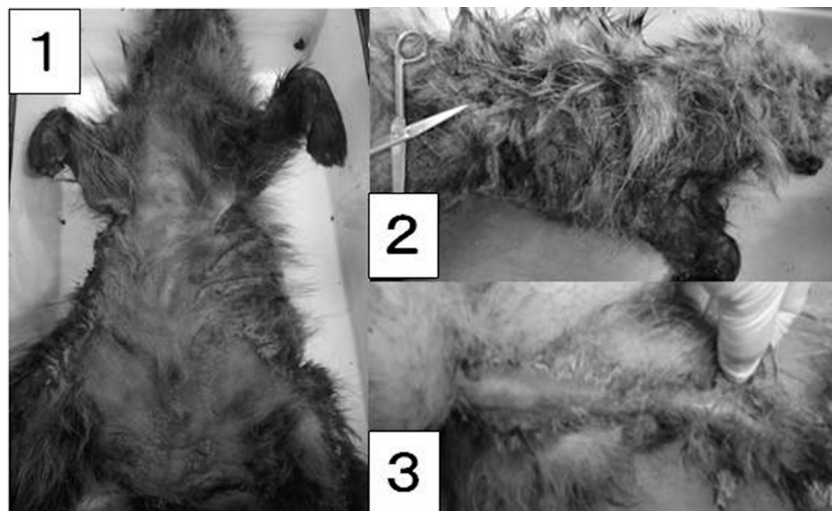

図1. 釧路市動物園内で収容されたタヌキにおける疥癬による脱毛と痂皮の状態 (図1-1: 腹側面、図1-2: 右側面、図1-3: 尾部)

\* 連絡先著者：浅川 満彦 酪農学園大学獣医学群獣医学類感染・病理学分野

〒069-8501 江別市文京台緑町582

TEL : 011-388-4758 FAX : 011-387-5890 E-mail : askam@rakuno.ac.jp




図2. 痂皮から得られたセンコウヒゼンダニの雄成虫（図2-1）および同雌成虫（図2-2）（スケールは0.5 mm）

るキツネの疥癬が存在することは知られていた。しかし根釧地方では典型的な疥癬に罹患したタヌキに関する記録はない。今回、釧路市動物園内で著しい脱毛を伴ったタヌキを収容したので、センコウヒゼンダニを含む内外寄生虫の保有状況を検査した。

### 材料と方法

2016年12月2日、釧路市動物園内にて皮膚病に罹患したタヌキ（成獣・雄）1個体が保護されたが、衰弱が激しく収容直後に死亡した。この個体は頭部から尾部にかけて、特に、腹側で脱毛と痂皮形成が認められた（図1）。外部寄生虫を殺滅するため同個体を $-20^{\circ}\text{C}$ にて冷凍保存し、一定時間経過後、酪農学園大学野生動物医学センターWAMCに搬入後（カルテ番号As.16231）、寄生虫検査を実施した。脱毛に至らず体毛が残余した部分について外部寄生虫の有無を肉眼で検査した後、痂皮を採材して70%エタノール液を満たしたシャーレに入れ、実体顕微鏡下にてセンコウヒゼンダニの有無を確認した（図2）。また全ての内臓と消化管（内容物含む）を肉眼あるいは実体顕微鏡下で精査し、内部寄生虫を検索した。得られたダニ類はホイヤー氏液にて透徹し、光学顕微鏡下で形態観察と測定を行った。得られた蠕虫類は70%エタノール液で固定・保存した。

### 結果と考察

今回の検査により痂皮からヒゼンダニ類が多数得られた。このうち、雄5個体と雌10個体について測定値を求めた〔最小値～最大値（平均値 $\pm$ SD）、単位 $\mu\text{m}$ 〕。雄：体長118～146（ $131\pm 13.3$ ）、体幅103～116（ $111\pm 5.98$ ）。雌：体長117～237（ $154\pm 38.7$ ）、体幅103～171（ $123\pm 24.5$ ）。北海道産タヌキに寄生していた計測値に比べるとやや小さい値を示したが、形態学的特徴は一致したの

で<sup>[9]</sup>、センコウヒゼンダニ *Sarcoptes scabiei* と同定した。このほか、頭部から胸部の体表からフタトゲチマダニ *Haemophysalis longicornis* 3個体と小腸からタヌキカイチュウ *Toxocara tanuki* 約40個体が得られた。疥癬が本症例の大きな衰弱要因であったことは想像されるが、直接的死因がセンコウヒゼンダニなどの内外寄生虫によるものとは断定できなかった。

北海道におけるタヌキの疥癬は、石狩地方や知床半島における報告があるが<sup>[3-9]</sup>、根釧地方ではキツネにおける報告は散見されるものの、タヌキでは今回が初めての報告となった。動物衛生上、この地方におけるタヌキあるいは他の動物における罹患状況の把握も必要であろう。

### 謝 辞

本調査・研究の一部は文部科学省科研費基盤研究C（14560271、18510205、21580393、26450431、26460513）および同省私立大学戦略的研究基盤形成支援事業（酪農学園大学大学院2003年度～2016年度）の一環で行われた。

### 引用文献

- [1] 鈴木義孝、杉村 誠、金子清俊：岐阜県下の野生タヌキにおける疥癬症の蔓延について、岐阜大農研報、45、151-156（1981）
- [2] 野生動物保護管理事務所：里地性の獣類に関する緊急疫学調査報告書、平成9年度環境庁委託調査、野生動物保護管理事務所、神奈川県（1998）
- [3] 浅川満彦：北海道当別町で有害鳥獣駆除された野生タヌキにおけるセンコウヒゼンダニの重度感染例、北獣会誌、42、59-60（1998）
- [4] 塚田英晴、岡田秀明、山中正実、野中成晃、奥祐三郎：知床半島のキタキツネにおける疥癬の発生と個体

- 数の減少について、哺乳類科学、39、247-256 (1999)
- [5] 高橋健一、浦口宏二：わが国における野生動物の疥癬－北海道のキツネでの流行について、病原微生物検出情報、22、247-248 (2001)
- [6] 的場洋平、横山祐子、里吉亜也子、浅川満彦：野幌森林公園産野生タヌキにおける疥癬の初症例報告、野幌研究、(1)、17-20 (2002)
- [7] 浅川満彦：北海道の野生動物で認められた疥癬の概要、獣畜新報、59、142-145 (2006)
- [8] 浅川満彦、岡本 実：野生動物から感染する皮膚疾患、Monthly Book Derma、130、41-47 (2007)
- [9] 佐鹿万里子、森田達志、的場洋平、岡本 実、谷山弘行、猪熊 壽、浅川満彦：野生アライグマ *Procyon lotor* にみられた疥癬の一例、野動医学誌、14、125-128 (2009)
- [10] 佐渡晃浩、吉野智生、志村良治、浅川満彦：動物園飼育哺乳類から得られた寄生虫標本に基づくその保有状況に関する回顧的調査、北獣会誌、60、6-9 (2016)